PIMS : Késako ?

9èmes journées d'urgences pédiatriques

Dr Ariane BENEZECH
Chef de clinique Néphrologie – Médecine interne pédiatrique
Hôpital des enfants

inter

Info Culture Humour Musique Plus Programmes Replay Le direct Un monde nouveau

Accueil > Sciences > Covid et atteintes cardiaques des enfants : une sorte d'orage cytokinique là encore

Covid et atteintes cardiaques des enfants : une sorte d'orage cytokinique là encore

Le Monde

Consulter le journal

SANTÉ • CORONAVIRUS ET PANDÉMIE DE COVID-19

Un lien entre des syndromes inflammatoires chez les enfants et le Covid-19

LE SOIR .be

Fil info Belgique Monde Économie Sports Culture Opinions L'actu en vidéo

Accueil 〉 Belgique 〉 Société

Le lien entre coronavirus et maladie de Kawasaki est désormais établi

Une étude menée par le service de pédiatrie générale de l'hôpital Robert Debré à Paris, ...us et la maladie de Kawasaki chez les enfants

LADEPECHE.fr

15° / 25° Toulouse Rechercher Journal

samedi 02 octobre 2021, Saint Léger

Coronavirus : les admissions d'enfants touchés par la maladie de Kawasaki ont augmenté de près de 500%

Le Télégramme

Accueil Actualités Bretagne Chez Vous Économie Sports Loisirs Services Coronavirus

Le Pims, « une maladie sévère et rare » qui touche les enfants après une infection à la covid-19 [Interview]

Entretien

Maladie de Kawasaki et coronavirus : en moyenne "trois enfants par jour" hospitalisés à Necker

marie claire

Mode Beauté Société Culture Célébrités Astro #SantéAuFéminin Rentrée

Marie Claire → Santé → Actu santé

Covid-19 : huit enfants de moins de 9 ans sont actuellement en réanimation

DEUX NOMS OFFICIELS…

PIMS -TS = pediatric inflammatory multisystem syndrome, temporally associated with SARS-CoV-2

MIS(-C) : multisystem inflammatory syndrome (in children)

UN ORAGE INFLAMMATOIRE

Burgi Vieira et al.,Eur J Case Rep Intern Med. 2020
Bordet et al. Eur J of Pediatrics, 2020

Samueli et al., Monatsschrift Kinderheilkunde, *2021.*

TEMPORELLEMENT LIÉ AU COVID

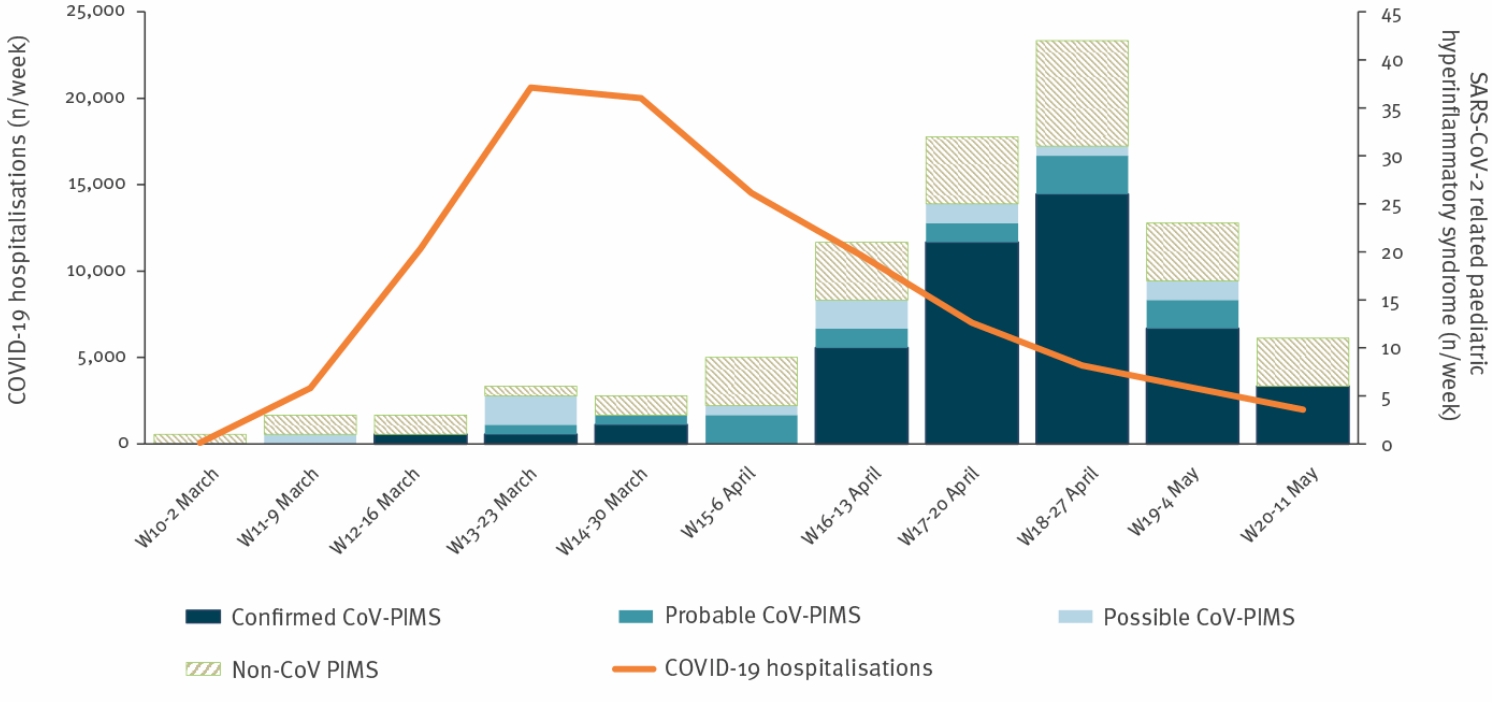

Belot et al., *Eurosurveillance*, 2020,

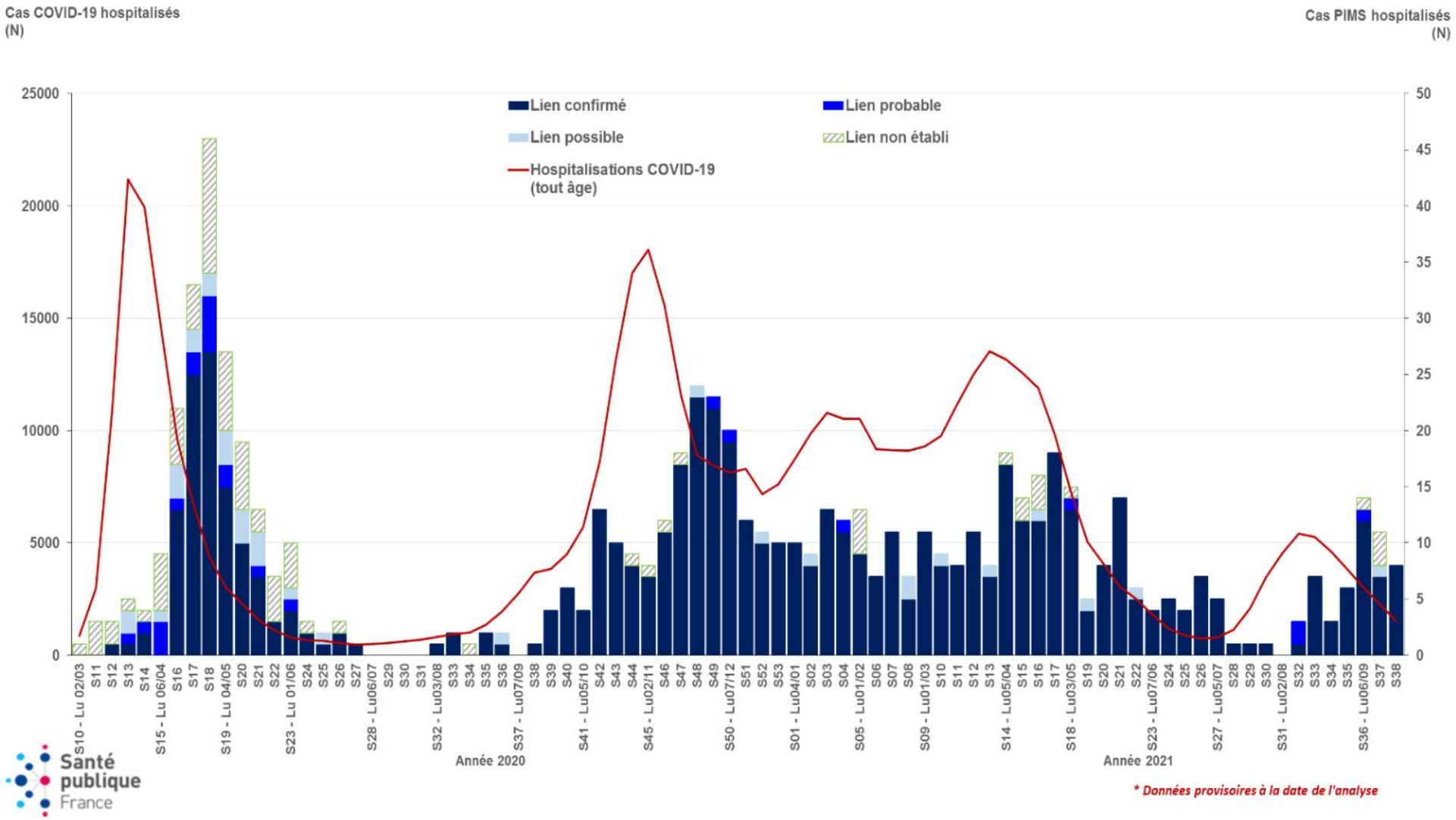

Santé publique France

** Données provisoires à la date de l'analyse*

MARS 2020 – SEPT 2021 EN QUELQUE CHIFFRES

648 cas

60% de garçons

Age médian : 7 ans

70% myocardite

40% en réanimation

1 décès

COMMENT RECONNAÎTRE UN PIMS ?

UN PETIT CAS CLINIQUE POUR COMMENCER…

Cédric, 15 ans

PCR covid positive dans le cadre d'un contage familial.

6 semaines après : Fièvre depuis 4 jours et douleur brutale du flanc gauche

A l'examen :

T°C 39°C. Hémodynamique stable. Cerné et asthénique.
Très douloureux en flanc gauche et fosse lombaire gauche, sans signe péritonéal.
Pharyngite sans éruption cutanée.

QUELS EXAMENS FERIEZ-VOUS ?

A. Bandelette urinaire

B. Bilan sanguin : NFS, CRP, Ionogramme, créatinine, bilan hépatique

C. Hémoculture

D. Radiographie thoracique

E. PCR Covid

QUELS EXAMENS FERIEZ-VOUS ?

A. Bandelette urinaire

B. Bilan sanguin : NFS, CRP, Ionogramme, créatinine, bilan hépatique,

C. Hémoculture

D. Radiographie thoracique

E. PCR Covid.

BILAN BIOLOGIQUE



. NFS : hémoglobine 14 g/dl, **leucocytes 31 G/L, dont PNN 28 G/L,** lymphocytes 1.02 G/L, plaquettes 317 G/L

. **CRP à 297 mg/l**

. ionogramme sanguin avec (en mmol/l) : **sodium 130,** potassium 4.9.

. protéines : 80 g/L

. **fonction rénale créatininémie à 97 µmol/l.**

. bilan hépatique : bilirubine totale à 21 umol/L, Gamma GT 117 U/L, phosphatases alcalines à 161 U/L; **ASAT à 65 U/L,** ALAT à 42 U/L, Lipase à 50 U/L.

. BU : protéinurie ++, hématurie +, leucocytes +

QUELLE CONDUITE À TENIR PROPOSEZ-VOUS ?

A. Retour à domicile avec antibiothérapie orale.

B. Hospitalisation pour antibiothérapie IV.

C. Réalisation d'une échographie rénale.

D. Réalisation d'un scanner abdominal.

E. Attente des résultats de l'ECBU.

QUELLE CONDUITE À TENIR PROPOSEZ-VOUS ?

A. Retour à domicile avec antibiothérapie orale.

B. Hospitalisation pour antibiothérapie IV.

C. Réalisation d'une échographie rénale.

D. Réalisation d'un scanner abdominal.

E. Attente des résultats de l'ECBU.

SCANNER ABDOMINAL

Diagnostic d'infarctus polaire supérieur gauche sur artère polaire supérieure

PRISE EN CHARGE

Réalisation d'un bilan de thrombophilie.

Anticoagulation curative par HNF IVSE puis relai INNOHEP.

Antibiothérapie par C3G IV.

Antalgie.

Transfert dans la nuit à l'hôpital des enfants.

LE LENDEMAIN…

Toujours fébrile.

Tachycarde, dyspnéique, SpO2 97%.

Apparition d'une conjonctivite bulbaire bilatérale.

Pharyngite.

Sodium 127 mmol/l Potassium 4,2

Bicarbonates 23 mmol/l Protéines 58 g/l

Albumine 22 g/l Urée 6.1 mmol/l Créatinine 63 µmol/l

TGO 216 UI/L, TGP 239 UI/L

CRP 233.0 mg/L



QUELS EXAMENS FERIEZ VOUS ?

A. ECG

B. Echographie cardiaque

C. Angio-TDM pulmonaire

D. Troponine et NT-pro-BNP

E. Aucun de ces examens



QUELS EXAMENS FERIEZ VOUS ?

A. ECG

B. Echographie cardiaque

C. Angio-TDM pulmonaire

D. Troponine et NT-pro-BNP

E. Aucun de ces examens

RÉSULTATS

Troponine T hs 27.3 ng/L

NT-PROBNP (Peptide natriurétique) 31050 pg/mL

Angio scanner thoracique : Pas d'embolie pulmonaire.

Condensations avec micronodules et plages en verre dépoli lobaires inférieures gauches compatible avec un foyer de pneumopathie.

Echocardiographie cardiaque : Dysfonction ventriculaire droite modérée avec fuite mitrale.

DIAGNOSTIC …

PIMS

Que retenir ?

- Rechercher des signes de maladie inflammatoire en l'absence de bonne évolution

- Etat d'hypercoagulabilité

QUELLE PHYSIOPATHOLOGIE ?

Orage cytokinique (IFNγ, TNFα, IL-6, IL-10 and IL-1β)

Haut titre d'Ac anti SARS-CoV-2

Nombreux auto-anticorps (ubiquitaires ou spécifiques des tissus gastro-intestinal, cardiovasculaire, musculaire et cérébral)

Activation neutrophilique et du complément

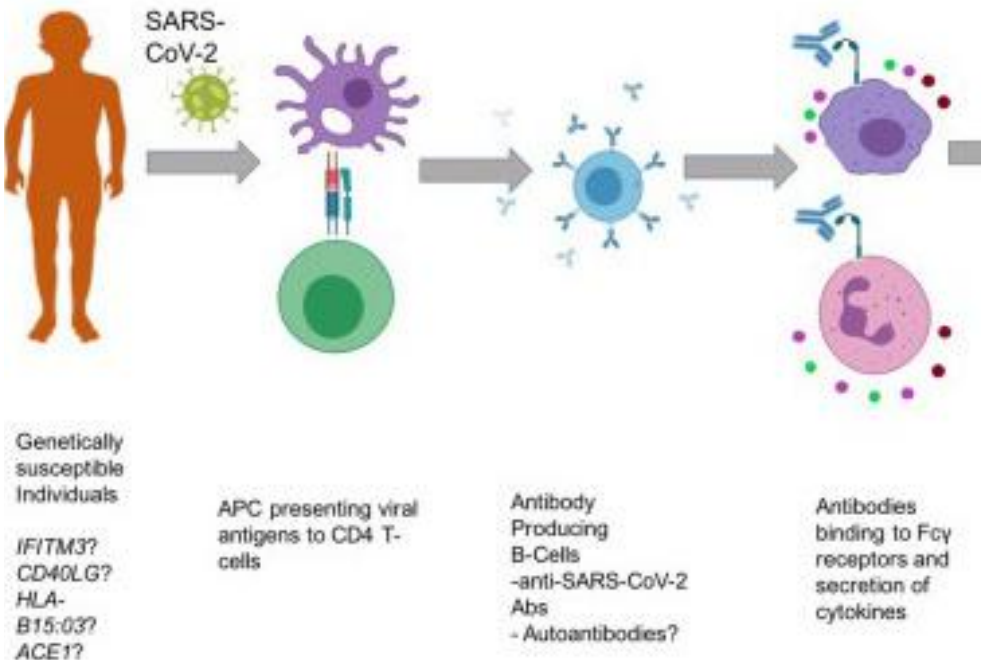

Kabeerdoss et al., Rheumatology international, 2020
Ramaswamy et al., Immunity, 2021
Porritt et al., J Clin investigation, 2021

CLINIQUE

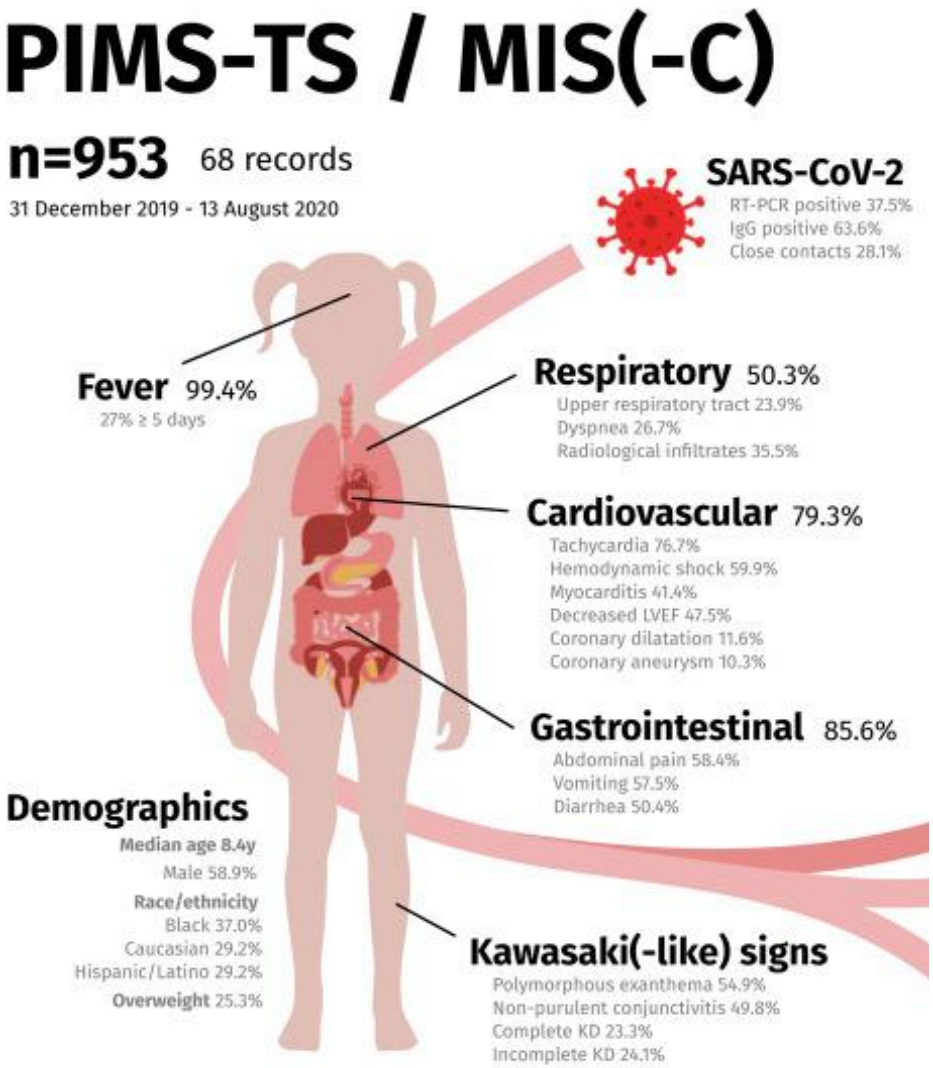

Hoste L, et al. *Eur J Pediatr*. 2021

PARAMÈTRES BIOLOGIQUES

Séro Coronavirus +

Syndrome inflammatoire

Elévation des D-Dimères

Lymphopénie

Elévation des transaminases

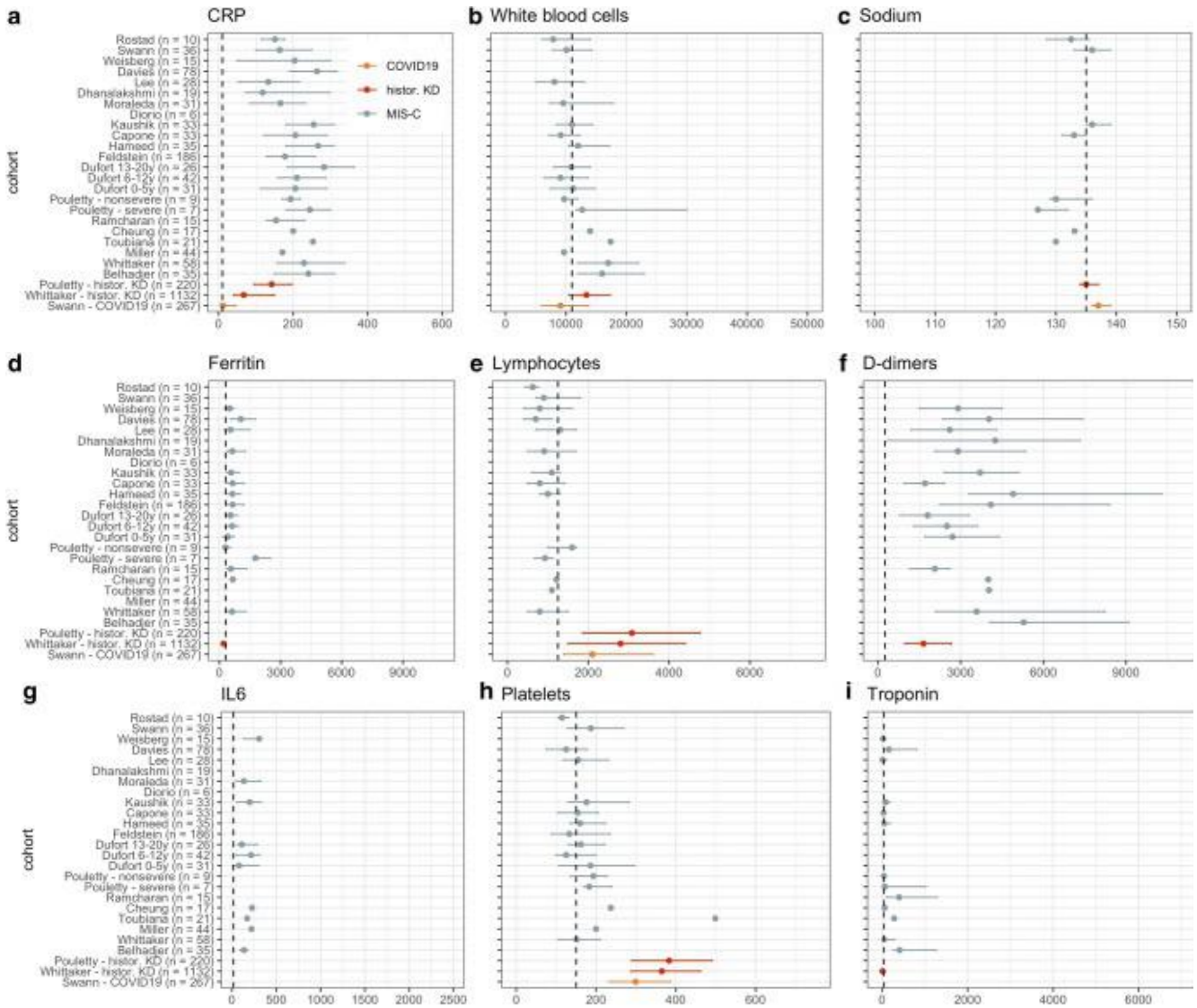

Hoste L, et al. *Eur J Pediatr*. 2021

CRITÈRES DIAGNOSTIQUES DE L'OMS

0 à 19 ans

Fièvre pendant ≥3 jours :

- Au moins deux des signes suivants :
  - éruption cutanée ou conjonctivite bilatérale non purulente ou signes d'inflammation mucocutanée
  - hypotension ou état de choc
  - signes de dysfonctionnement myocardique, de péricardite, de valvulite ou d'anomalies coronariennes
  - éléments révélateurs d'une coagulopathie (anomalie du TP, TCA, D-dimères élevés)
  - troubles gastro-intestinaux aigus
- Marqueurs d'inflammation élevés
- Aucune autre cause microbienne évidente…
- Infection ou contage récent à COVID-19

KAWASAKI VERSUS PIMS

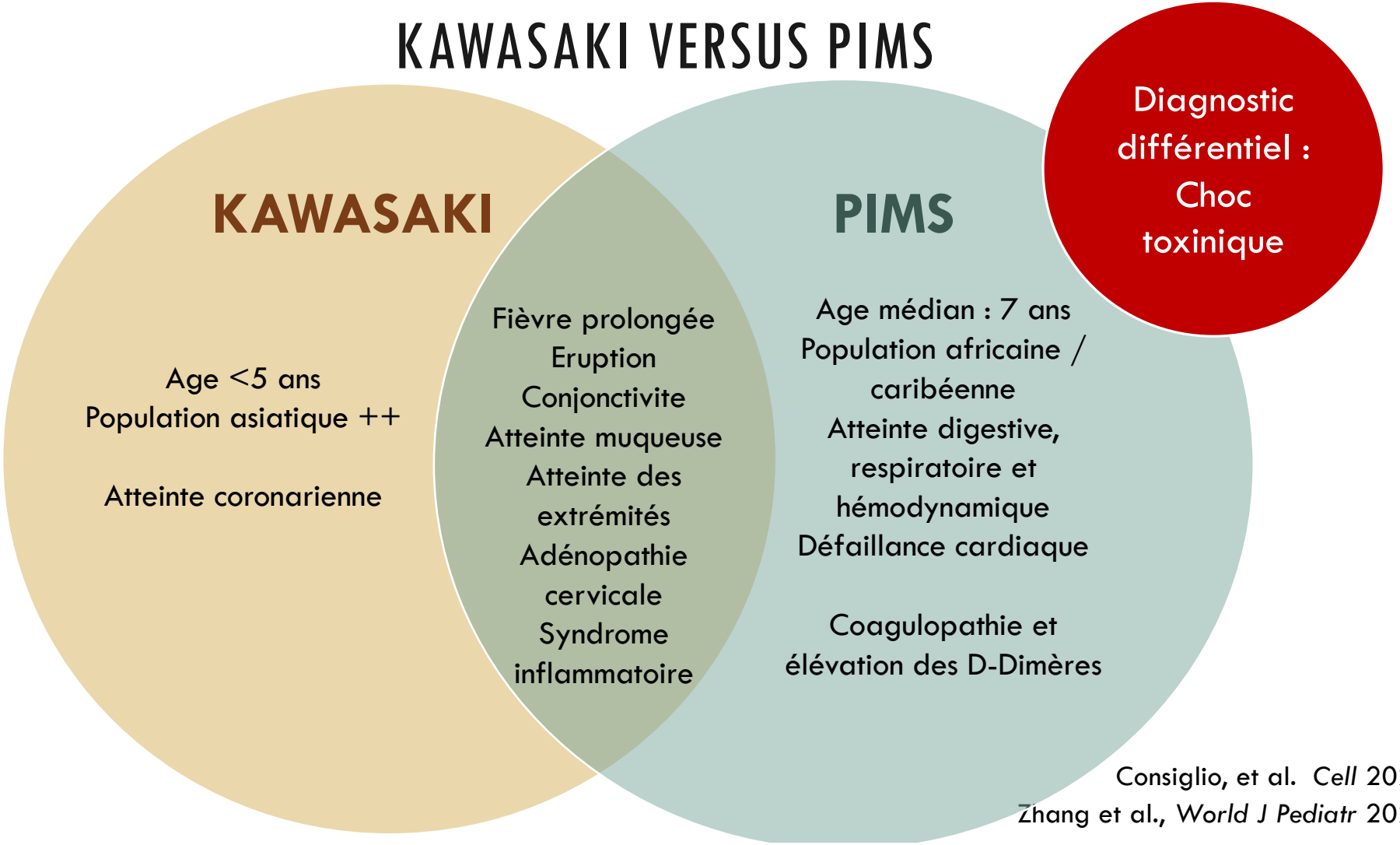

Consiglio, et al. *Cell* 2020
Zhang et al., *World J Pediatr* 2021

Traitement immunomodulateur (MAJ18/03/2021)

Instabilité hémodynamique ou Lactate élevé ou défaillance myocardique à l'échographie

- Corticothérapie anti-inflammatoire (2mg/kg) IV*

-IVIG* haute dose fractionnée (fractionnée 1g/kg/j sur 2j), débit très lent voire à différer si dysfonction auriculaire / défaillance diastolique (selon avis réanimateur)
-Antibiothérapie* (à suspendre selon microbiologie)
-Vasopresseurs/inotropes
-Anticoagulation, pas d'aspirine*

Pas d'instabilité hémodynamique et Lactate normaux

-Corticothérapie anti-inflammatoire (2mg/kg) IV*

-IVIG* haute dose fractionnée 1g/kg/j sur 2j

-Aspirine antiagrégant* si atteinte coronarienne

En USC si elevation enzyme myocardique sans insuffisance circulatoire

ATTENTION NE PAS MECONNAITRE choc toxinique / septique / hémopathie maligne
⇒ PEC Sepsis Survival campaign & reco européenne
⇒ En cas de doute, contacter le réanimateur pédiatre
Si échec du traitement de première ligne, contacter rhumatopédiatre/ Immunologiste

EVOLUTION

Contre-indication du sport pendant 6 mois en cas d'atteinte myocardique

Evolution à court terme :

Hospitalisation en soins intensifs pour 65 – 75%

Durée du séjour en soins intensifs : 4 à 7 jours

1,9% décès (18/953) / 1 décès sur 648 cas en France

Evolution à 6 mois :

Disparition du syndrome inflammatoire

Normalisation de l'échographie cardiaque 90-95%

Persistance de signes digestifs 13% (6 sur 46)

Difficultés émotionnelles (PedsQL) 22% (7 sur 38)

Hoste L, et al. *Eur J Pediatr*. 2021 Penner et al., Lancet, 2021 Farooqi et al., Pediatrics, 2021

COMPLICATIONS THROMBOTIQUES

13 cas sur 928 (1.4%)

Hoste L, et al. *Eur J Pediatr*. 2021

9 thromboses sur 138 patients hospitalisés pour un PIMS : 6,5%

Whitworth H et al., *Blood*, 2021

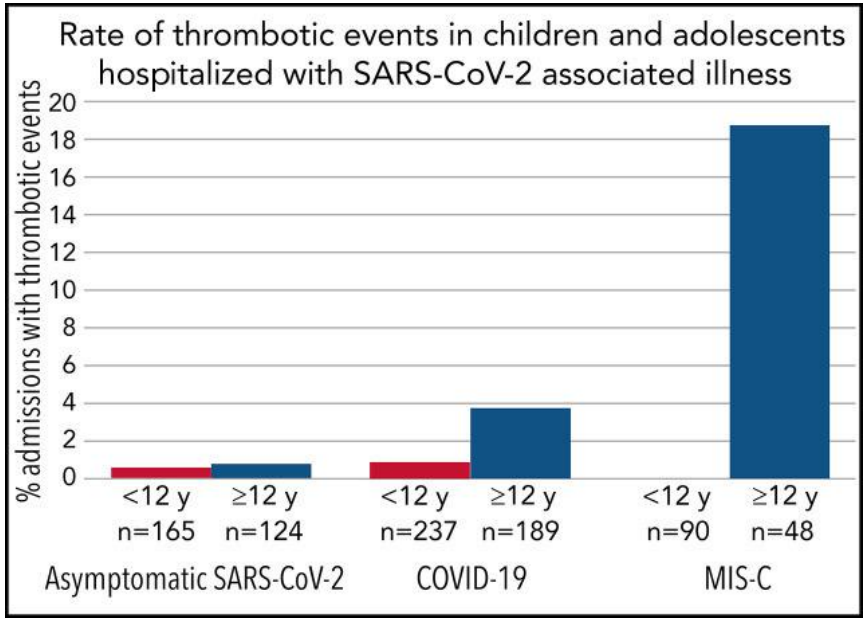

ET LE VACCIN ?



Contre-indication pour tous les patients ayant présenté un PIMS :

- Probable meilleure immunisation
- Antécédent d'atteinte myocardique

Pas de contre-indication en cas d'antécédent de maladie de Kawasaki

QUE RETENIR ?

PIMS : un orage inflammatoire, secondaire à une réponse spécifique contre le SARS-CoV 2

Urgence diagnostique et thérapeutique

2 grands diagnostics différentiels : Kawasaki et choc toxinique

Evolution à court et moyen terme favorable

Merci de votre attention !

Hôpitaux de Toulouse

Hôpital des Enfants

UNIVERSITÉ TOULOUSE III PAUL SABATIER

Université de Toulouse