IMAGERIE DES CORPS ÉTRANGERS INGÉRÉS / INHALÉS

Sophie SIMON – Service d'imagerie médicale
Hôpital des Enfants, CHU Toulouse

Journées d'Urgences Pédiatriques – 8 octobre 2021

INGESTION

- Aigue / Chronique
- Asymptomatiques / Symptomatiques (gêne cervicale, dysphagie, hypersialorrhée, toux, douleurs, vomissements)
- Nature supposée : pièce, aliment, **pile bouton**, jouets, cailloux, aimants, barrette, tranchants, etc.

QUELLE IMAGERIE

- **RT - ASP** de Face +/- RT P
- Enfant **couché**

- Recherche du CE radio opaque
- Position ? <u>œsophage</u> / intra gastrique / plus distal
- Signes de complication ?

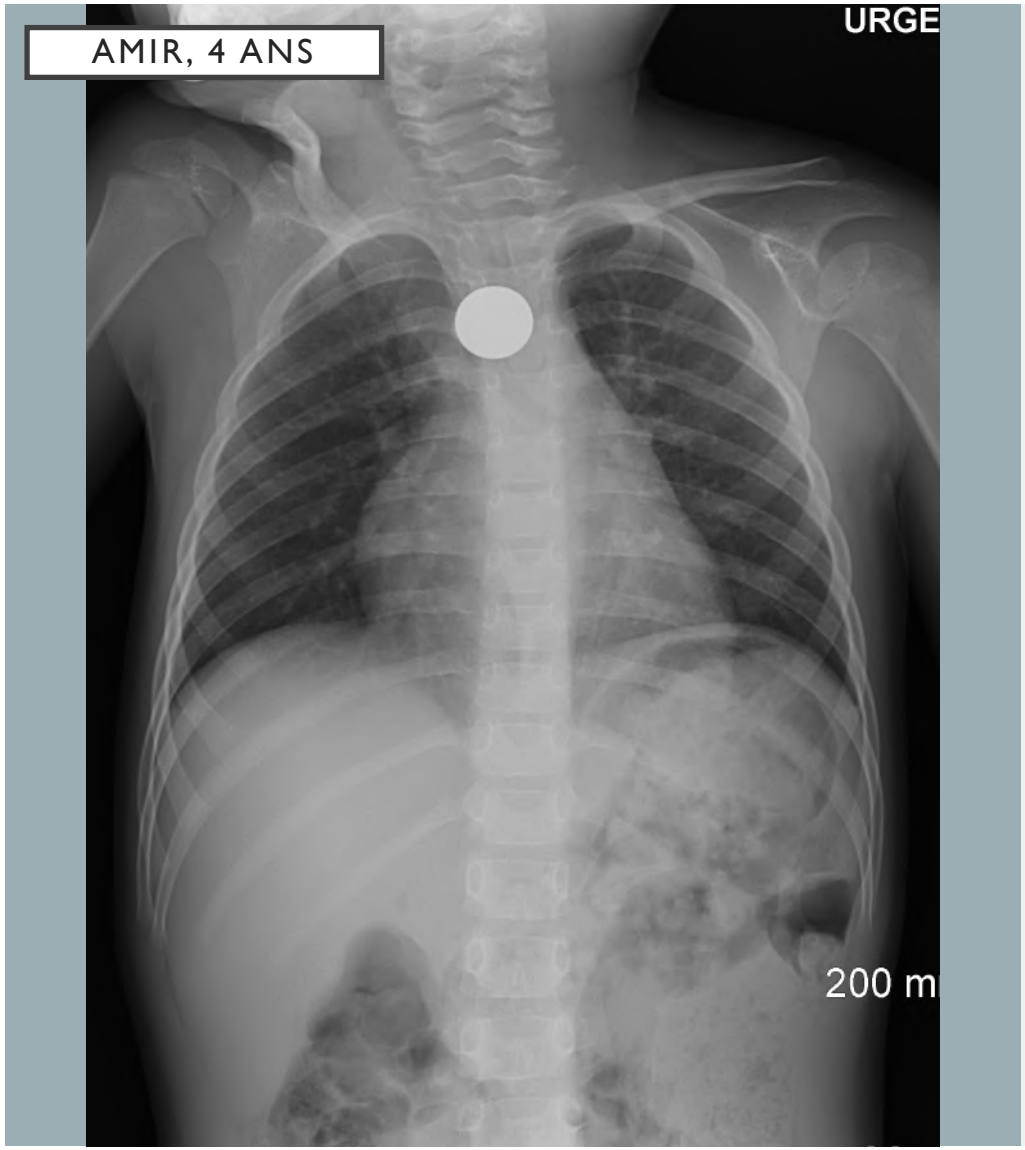
AMIR, 4 ANS
URGE
200 m

GABRIEL, 9 ANS
250 mr

MYLAN, 1 AN

Ingestion CE vers 19h

Syndrome de pénétration

Examen normal, auscultation normale, pas de toux

RT - ASP à minuit

JEAN, 2 ANS

Ingestion d'une pièce

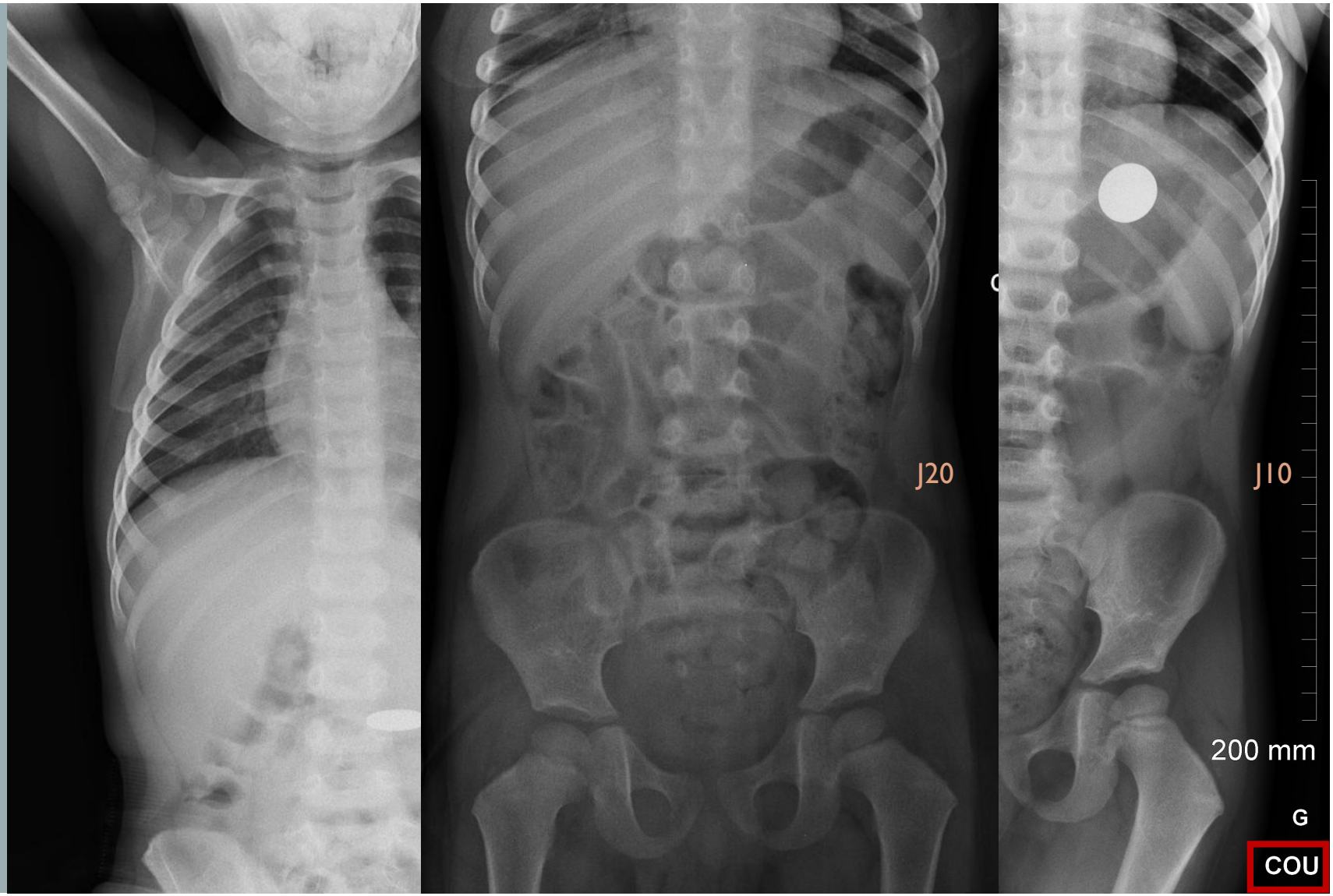

ELOANE, 7 ANS

Ingestion de son médaillon

Position ??

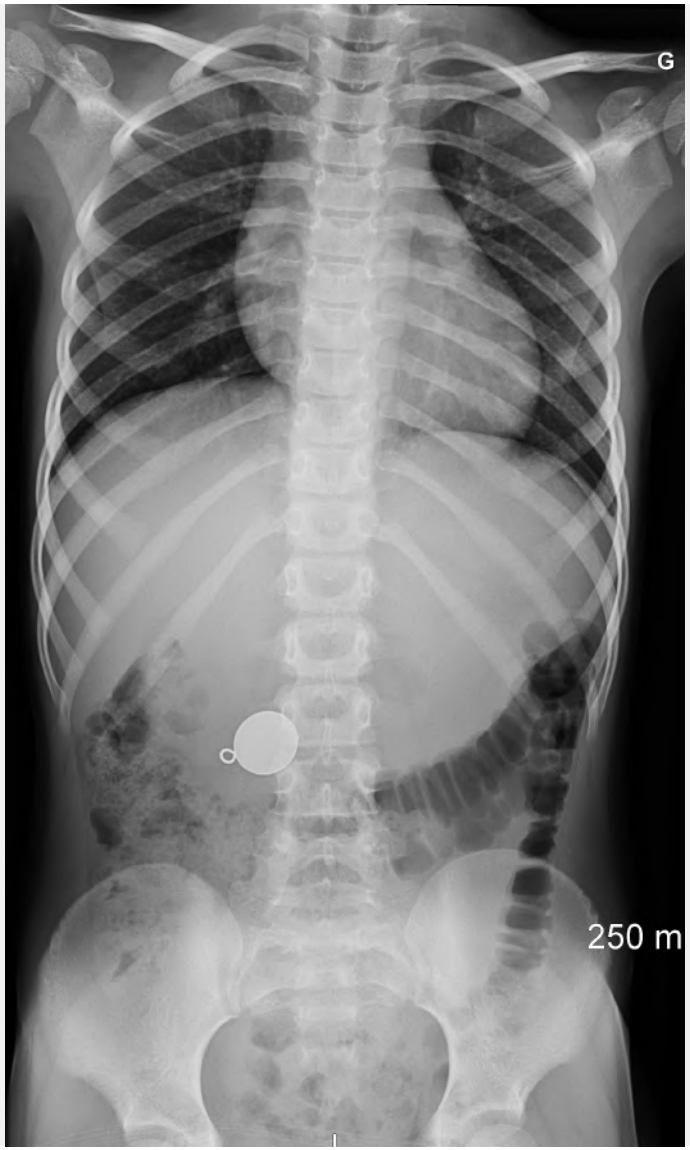

Limites gastriques …?
L3 – L4

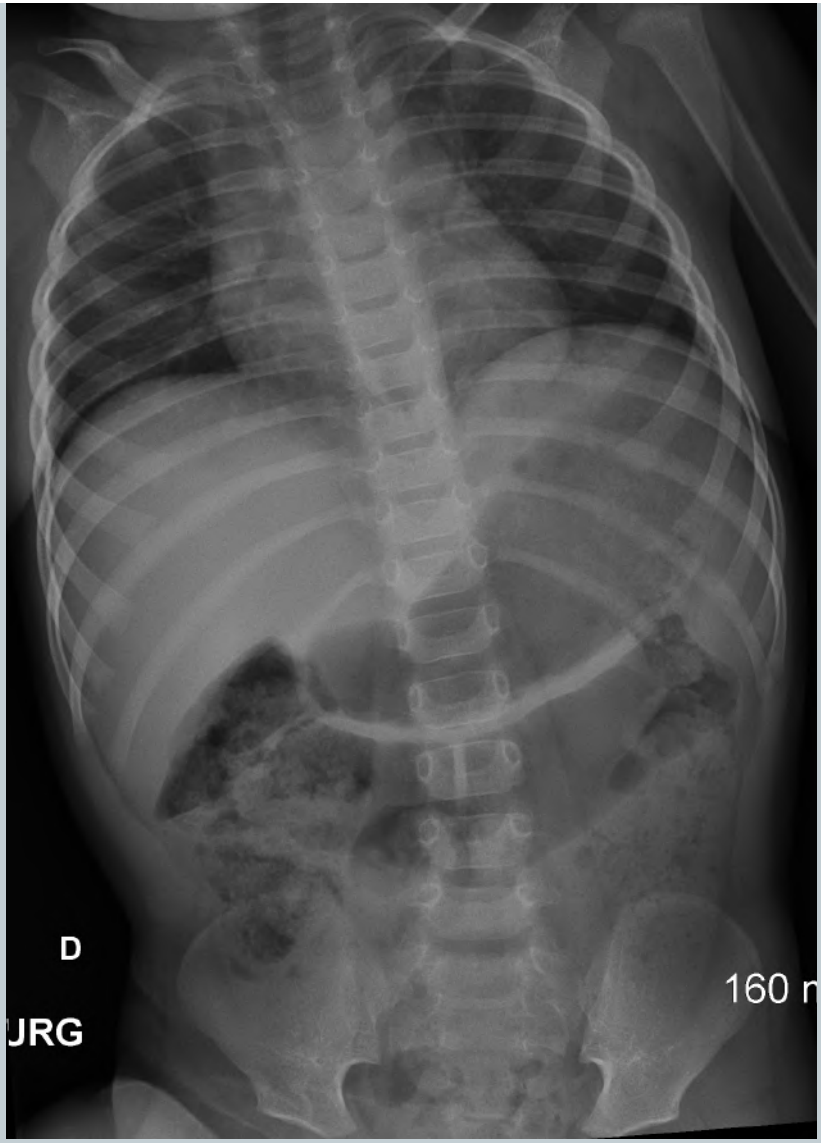
D
JRG

Rappel pneumopéritoine
Debout / Couché

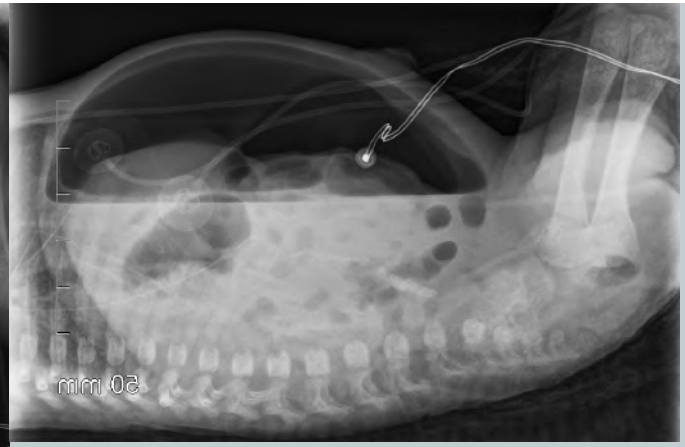

ROSE, 10 ANS

Ingestion d'un pendentif

Extraction du CE (ancre marine) bloqué au 1/3 inférieur de l'œsophage

Pas de lésion de l'œsophage postérieur



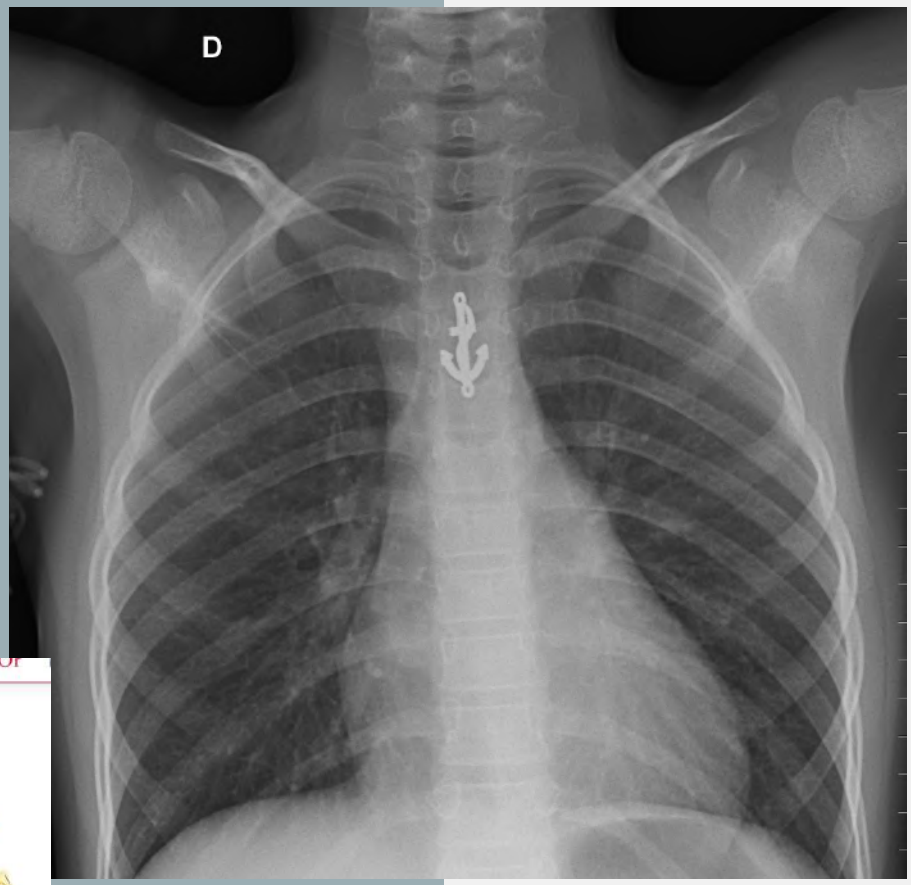

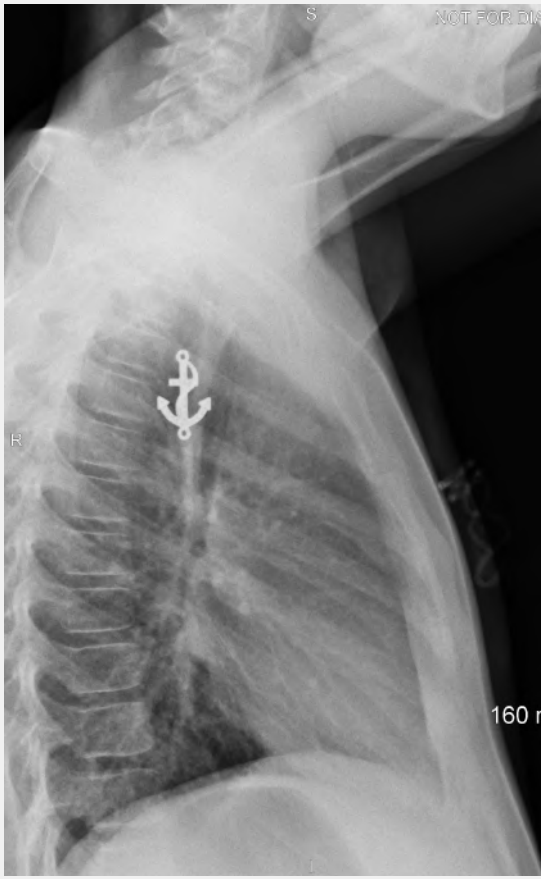

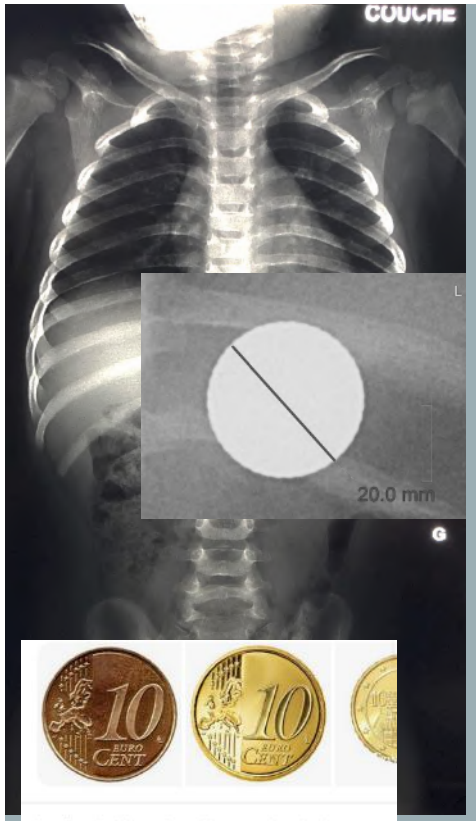

La pièce de dix centimes d'euro ou plus simplement de dix centimes aussi appelée pièce de dix euro cent ou plus simplement de dix cents – les actes officiels de l'Union européenne utilisant l'une et l'autre dénomination – est la quatrième pièce en euro en circulation. Wikipédia

Valeur : 0,10 euro

Diamètre : 19,75 mm

Année d'émission : Depuis 1999

Composition : Or nordique

Masse : 4,10 g

Tranche : cannelée

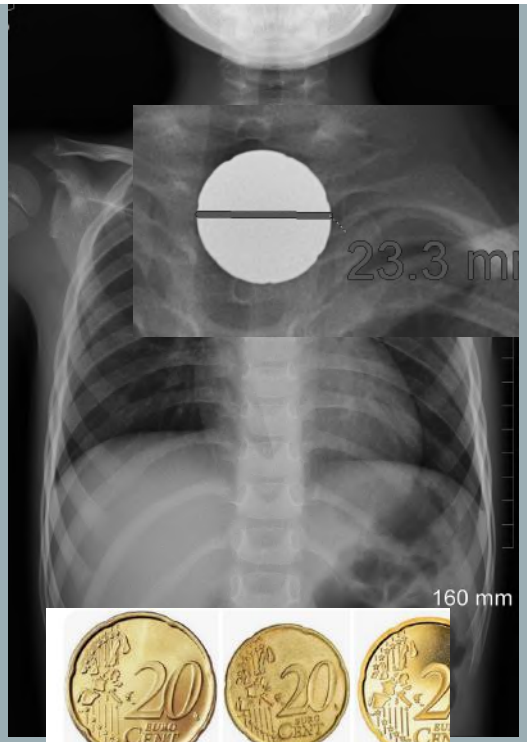

La pièce de 20 centimes d'euro, 20 euro cent ou simplement 20 cents est la cinquième pièce en euro en circulation. Elle vaut un cinquième d'euro. Elle est émise par les pays de la zone euro et par les pays ayant établi des accords avec les autorités européennes, soit actuellement par 23 pays. Wikipédia

Valeur : 0,20 euro

Diamètre : 22,25 mm

Composition : Or nordique

Tranche : Lisse avec 7 cannelures profondes

Année d'émission : depuis 1999

Masse : 5,74 g

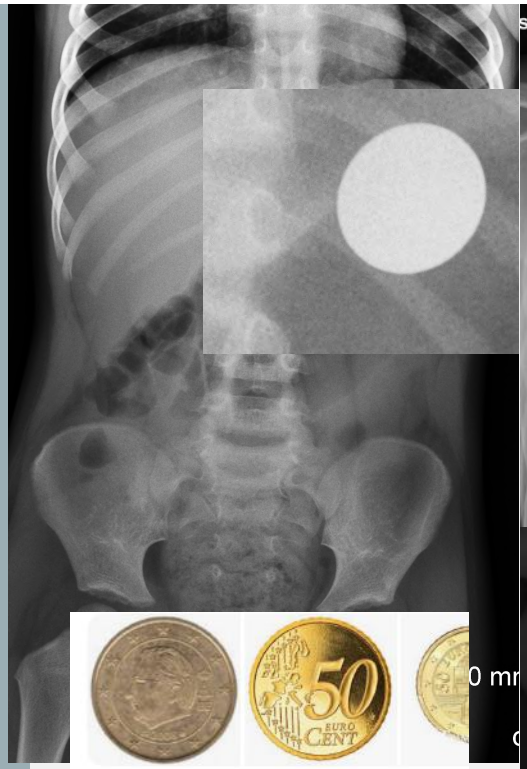

La pièce de 50 centimes d'euro, 50 euro cent ou simplement 50 cents est la sixième pièce en euro en circulation. Elle vaut un demi euro. Elle est émise par les pays de la zone euro et par les pays ayant établi des accords avec les autorités européennes, soit actuellement par 23 pays. Wikipédia

Valeur : 0,50 euro

Diamètre : 24,25 mm

Composition : Or nordique

Année d'émission : depuis 1999

Masse : 7,80 g

Tranche : Dentelée

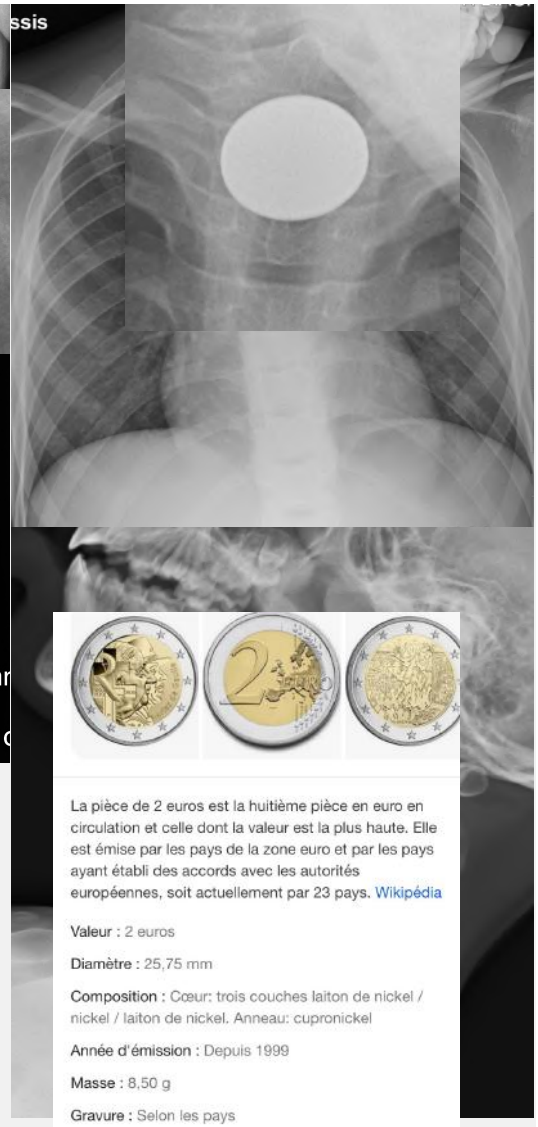

La pièce de 2 euros est la huitième pièce en euro en circulation et celle dont la valeur est la plus haute. Elle est émise par les pays de la zone euro et par les pays ayant établi des accords avec les autorités européennes, soit actuellement par 23 pays. Wikipédia

Valeur : 2 euros

Diamètre : 25,75 mm

Composition : Cœur: trois couches laiton de nickel / nickel / laiton de nickel. Anneau: cupronickel

Année d'émission : Depuis 1999

Masse : 8,50 g

Gravure : Selon les pays

SACHA, 15 ANS

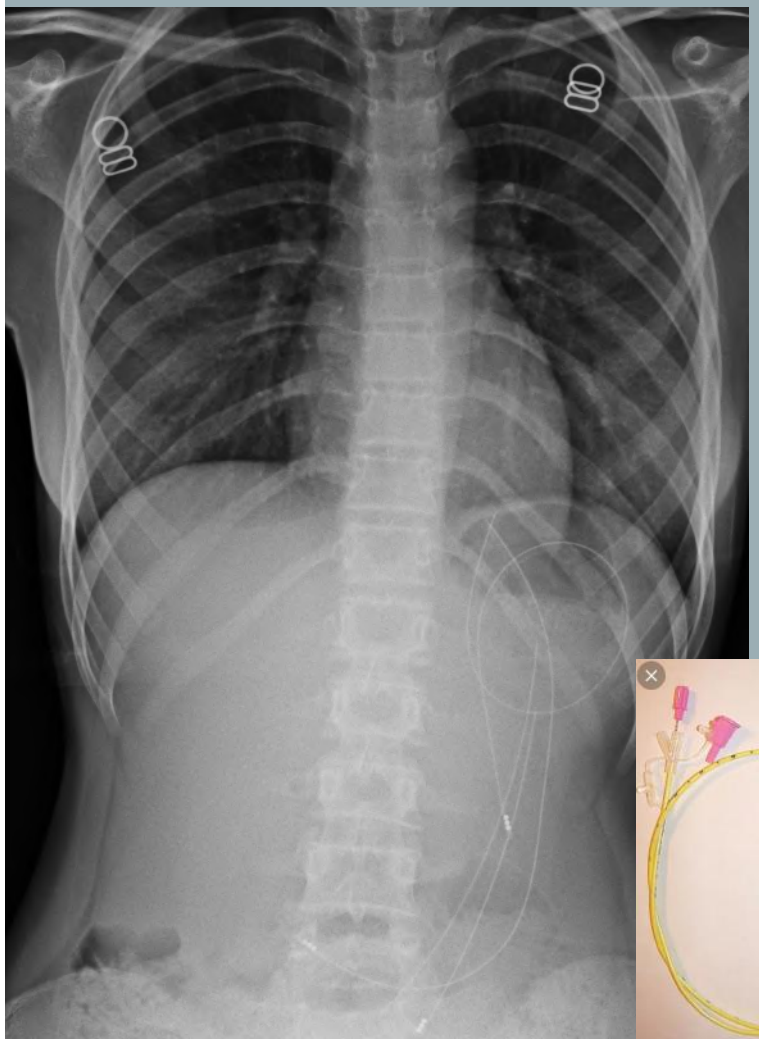

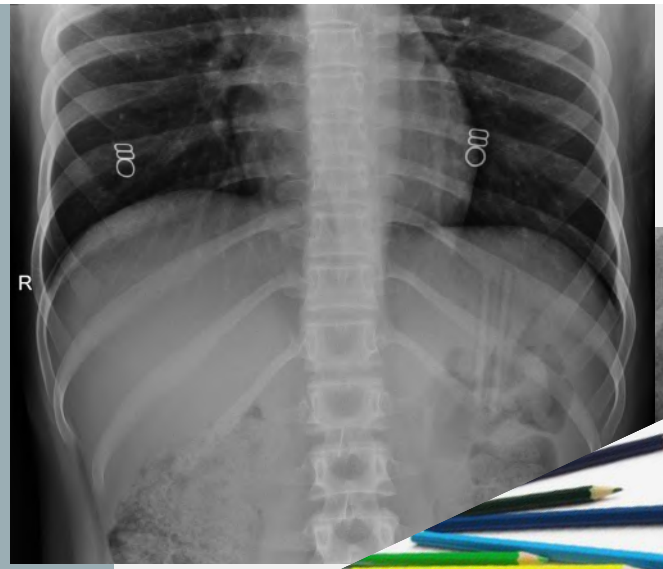

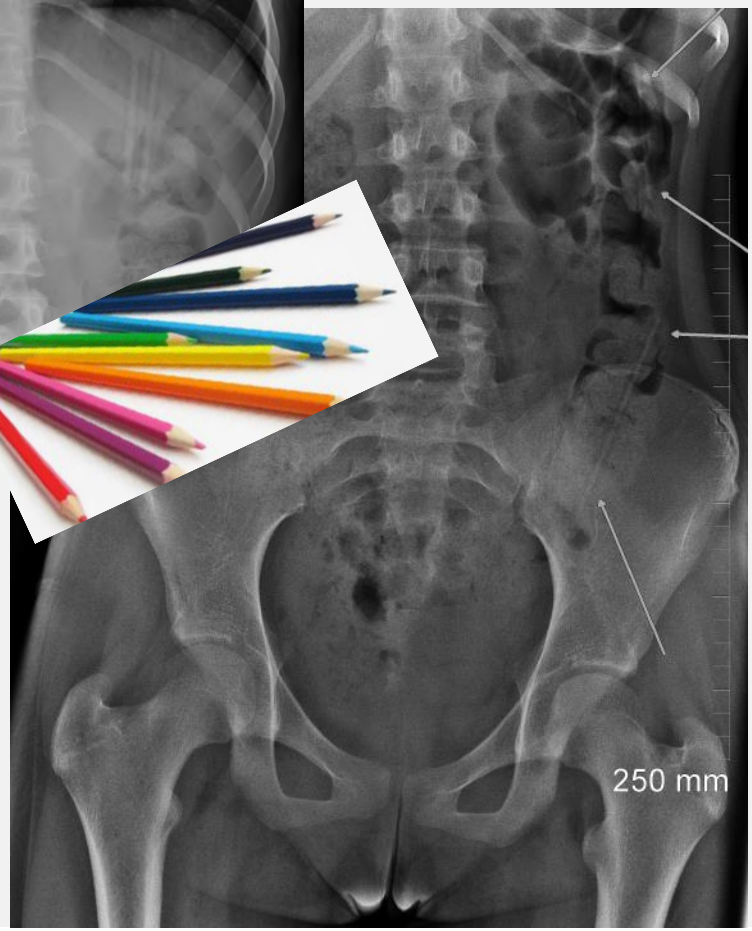

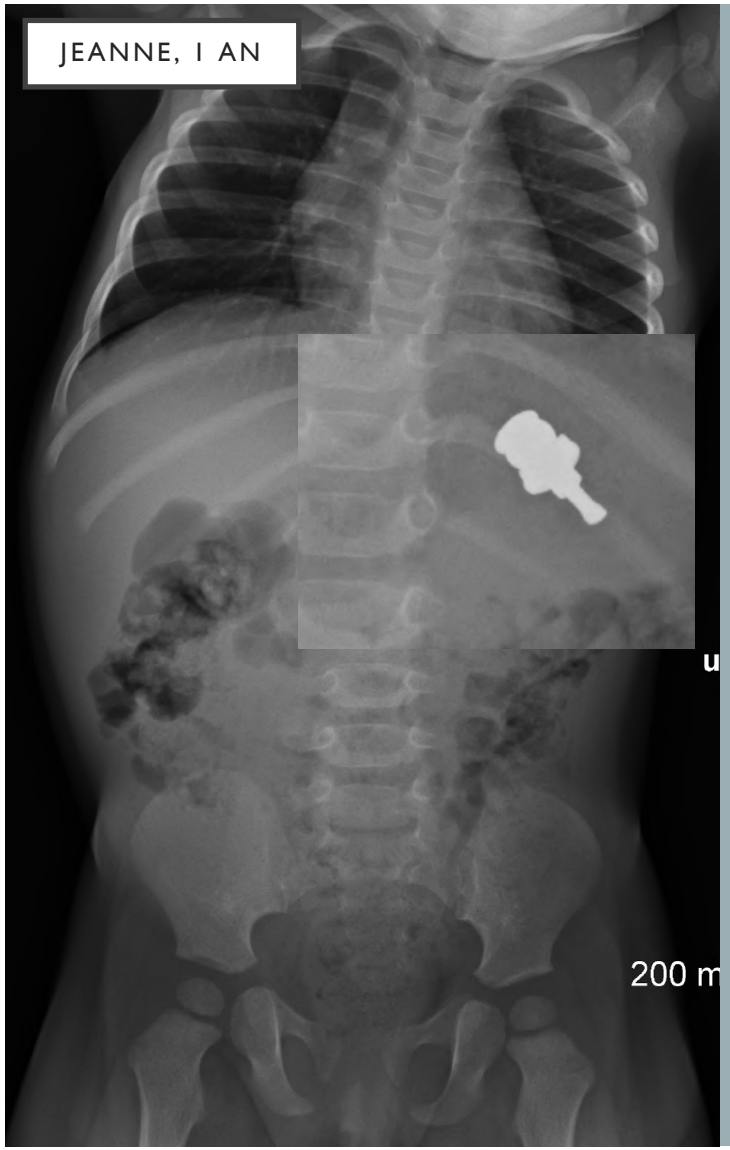
JEANNE, 1 AN
u
200 m

LISA, 4 ANS
250

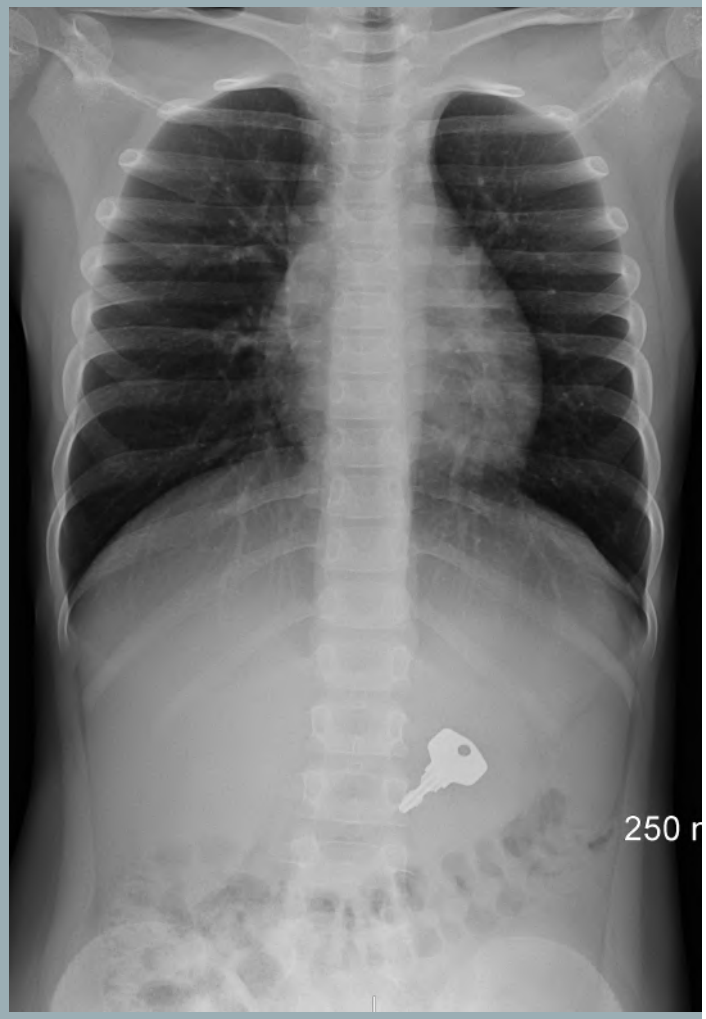
NOAM, 6 ANS
250 r

DYNA, 2 ANS

Ingestion CE vers 15h30

Consultation à Castres, transférée à HE

Examen clinique normal

Rx à 21h30

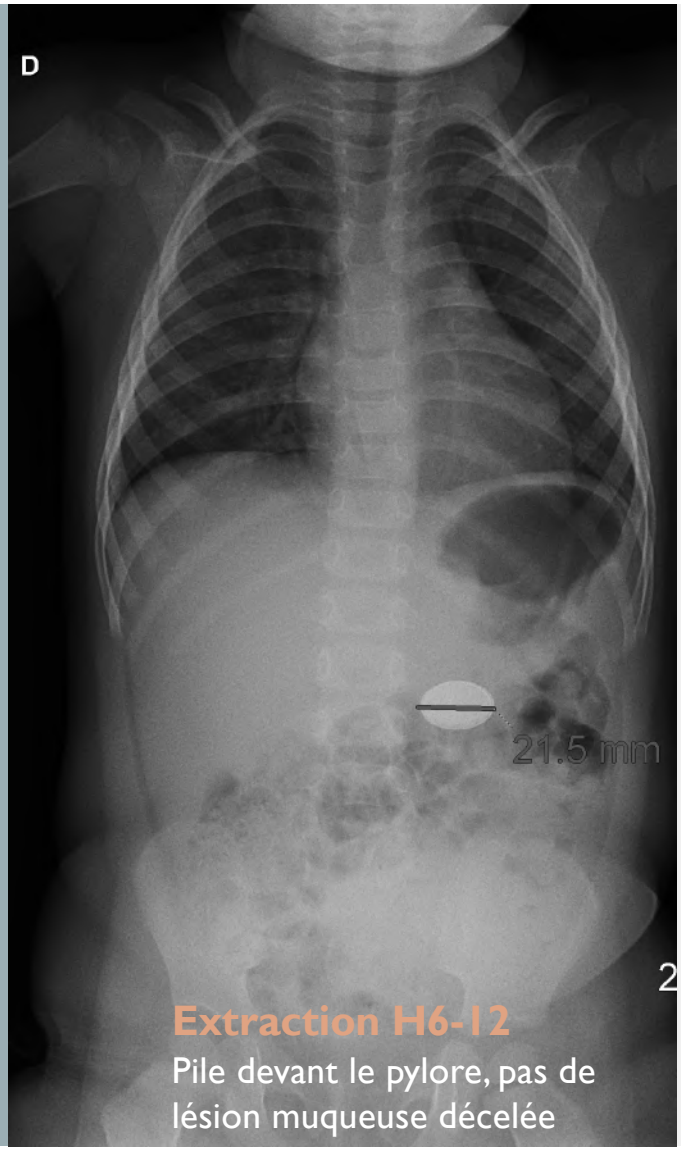

Extraction H6-12

Pile devant le pylore, pas de lésion muqueuse décelée

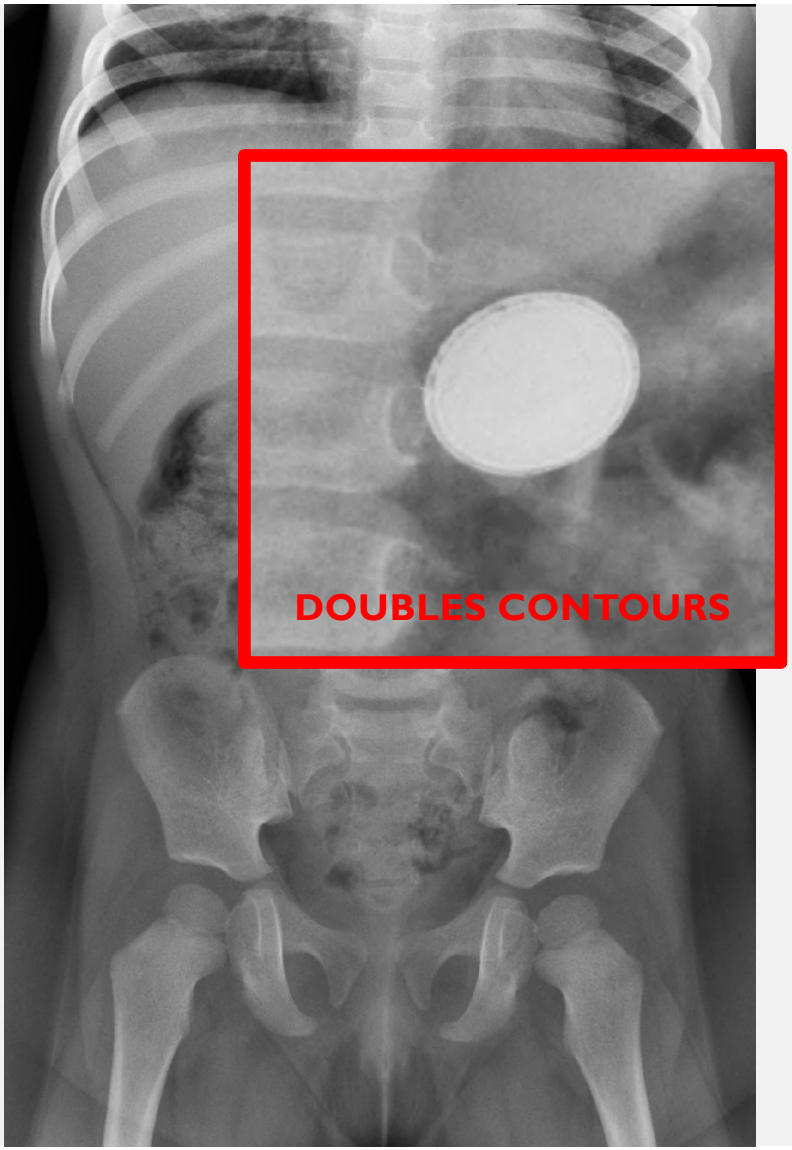

TONY, 7 ANS

Ingestion CE vers 20h30

Intra-gastrique

CAT : ASP contrôle dans 48H
. Si tjs dans l'estomac : revenir aux urgences
. Si a passé le pylore : sera émise dans les selles

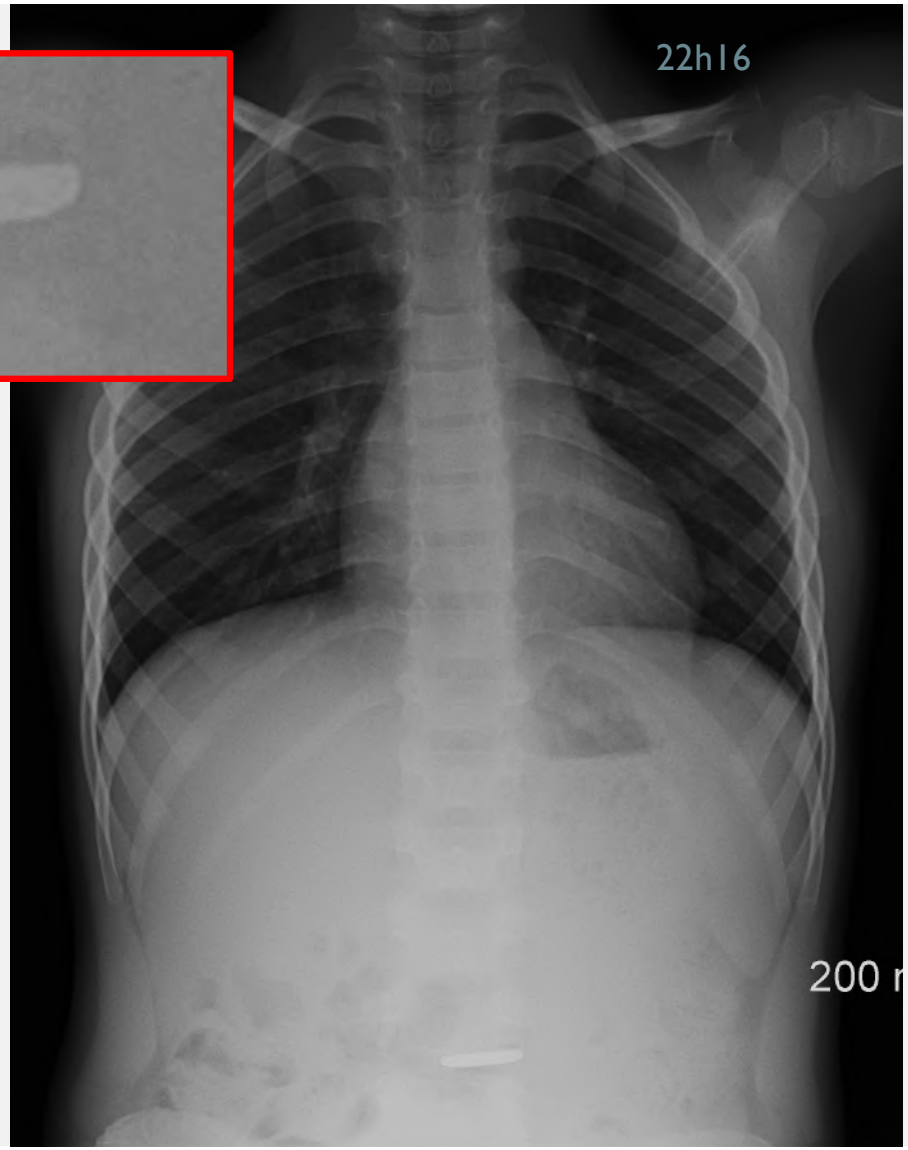

LAHNA, 2 ANS

Dit à ses parents à 19H qu'en retirant son appareil auditif elle a avalé la pile…

Consultation aux urgences : pas de syndrome de pénétration, pas de troubles de la déglutition, hypersialorhée, vomissements

RT-ASP à 20H



MARWANE, 2 ANS 1/2

21h : syndrome de pénétration

23h : amené aux urgences par ses parents

00h : **RT**

2H : **<u>Endoscopie</u>**

. Aspect inflammatoire et nécrotique

. CE adhérent, retrait difficile H6

. Lésions prédominant en antéro-latéral G

→ ATB IPP

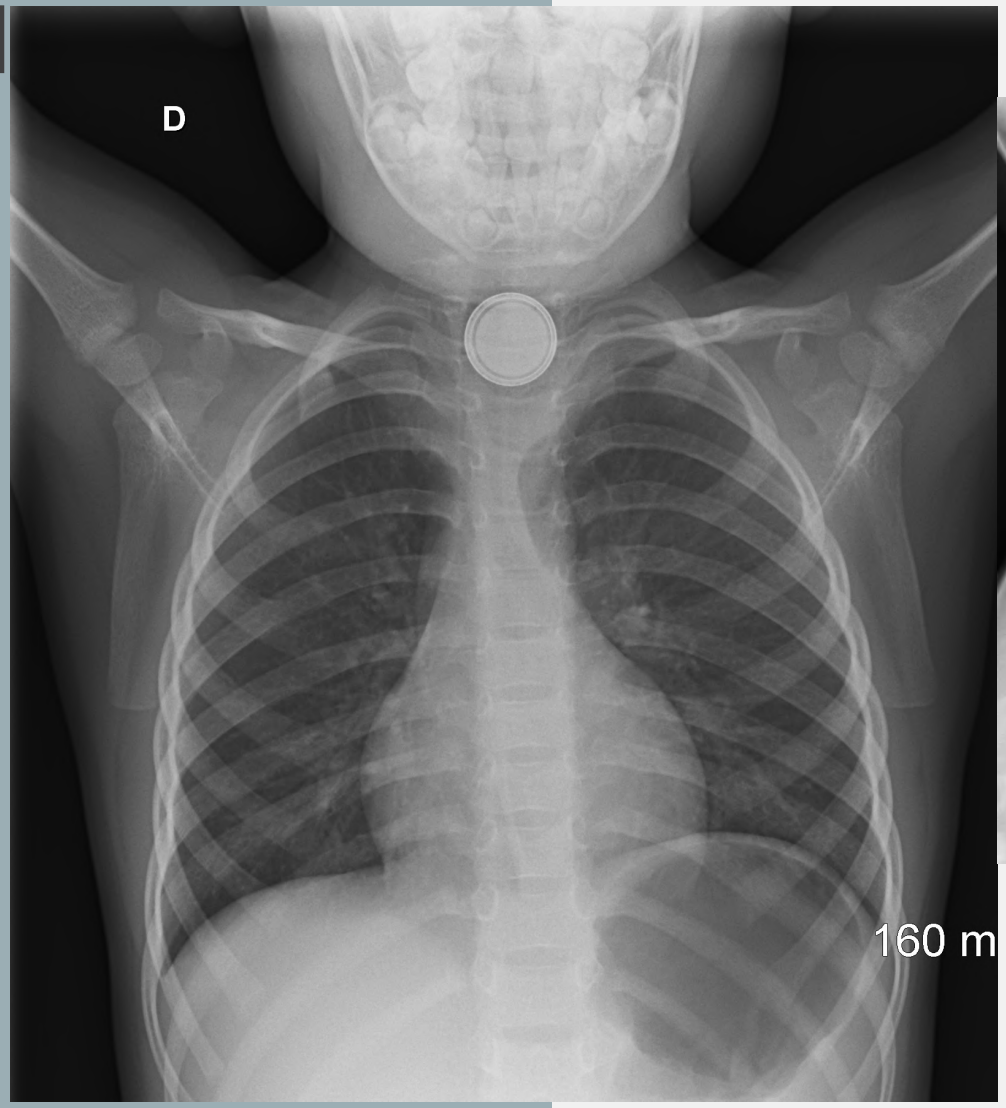

J1 : dégradation clinique, fièvre

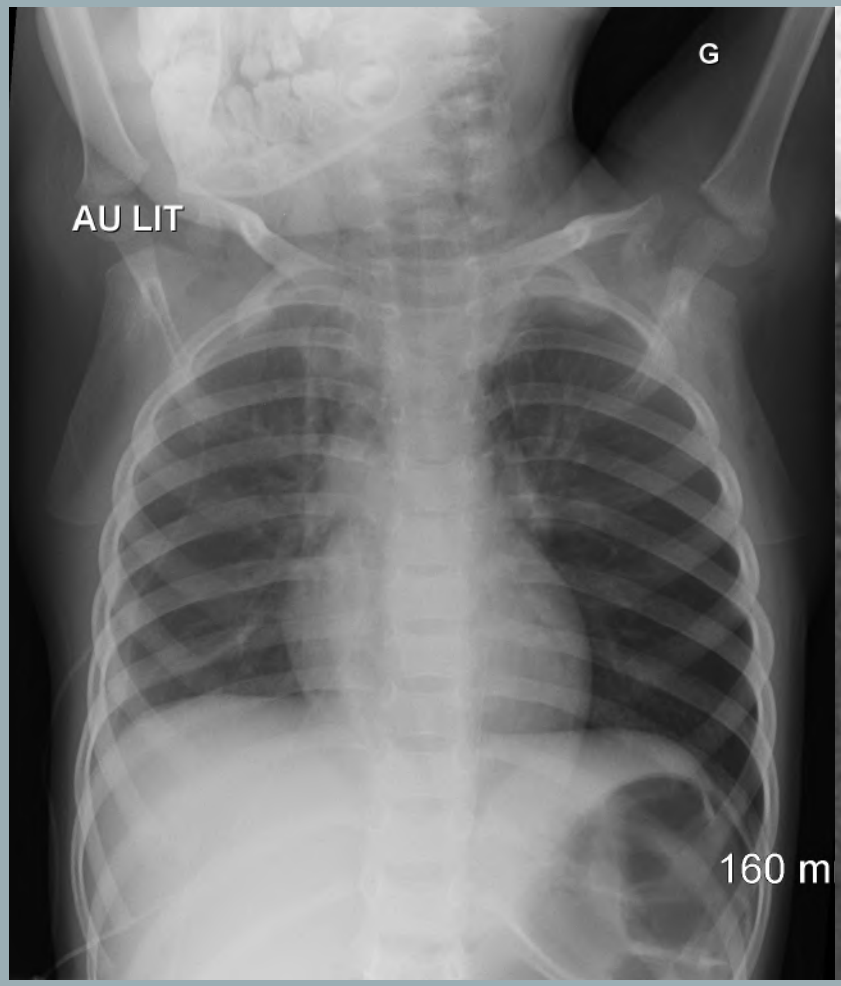

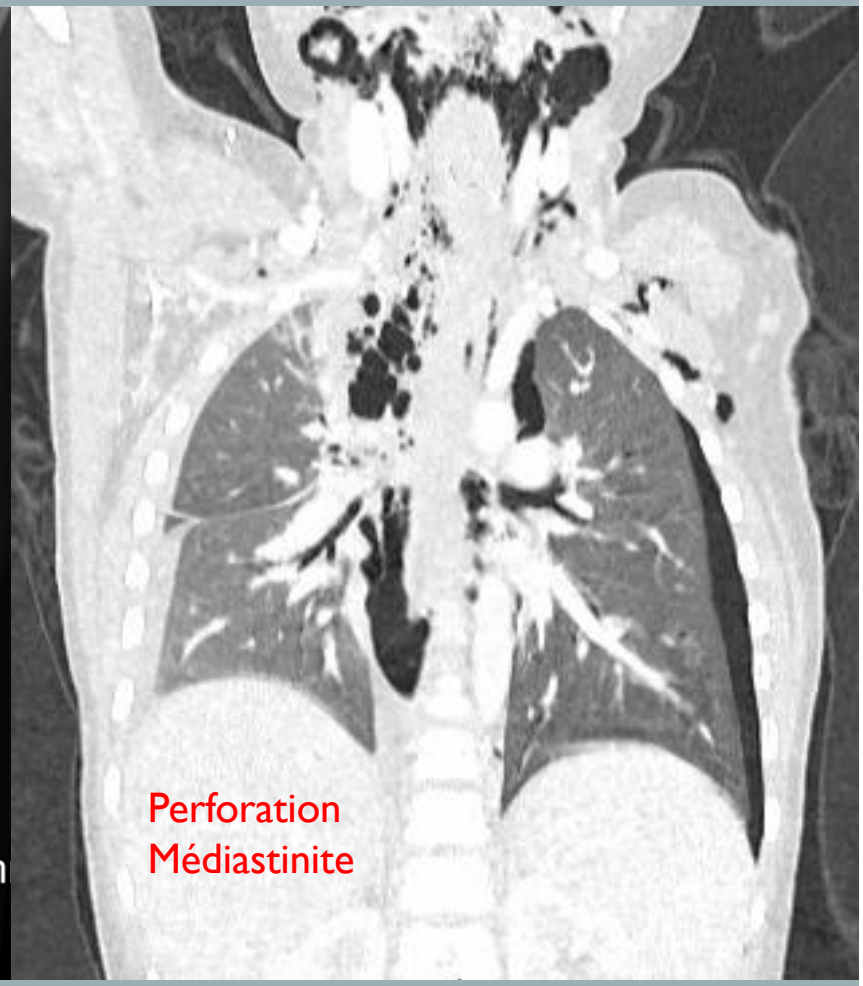

Perforation
Médiastinite

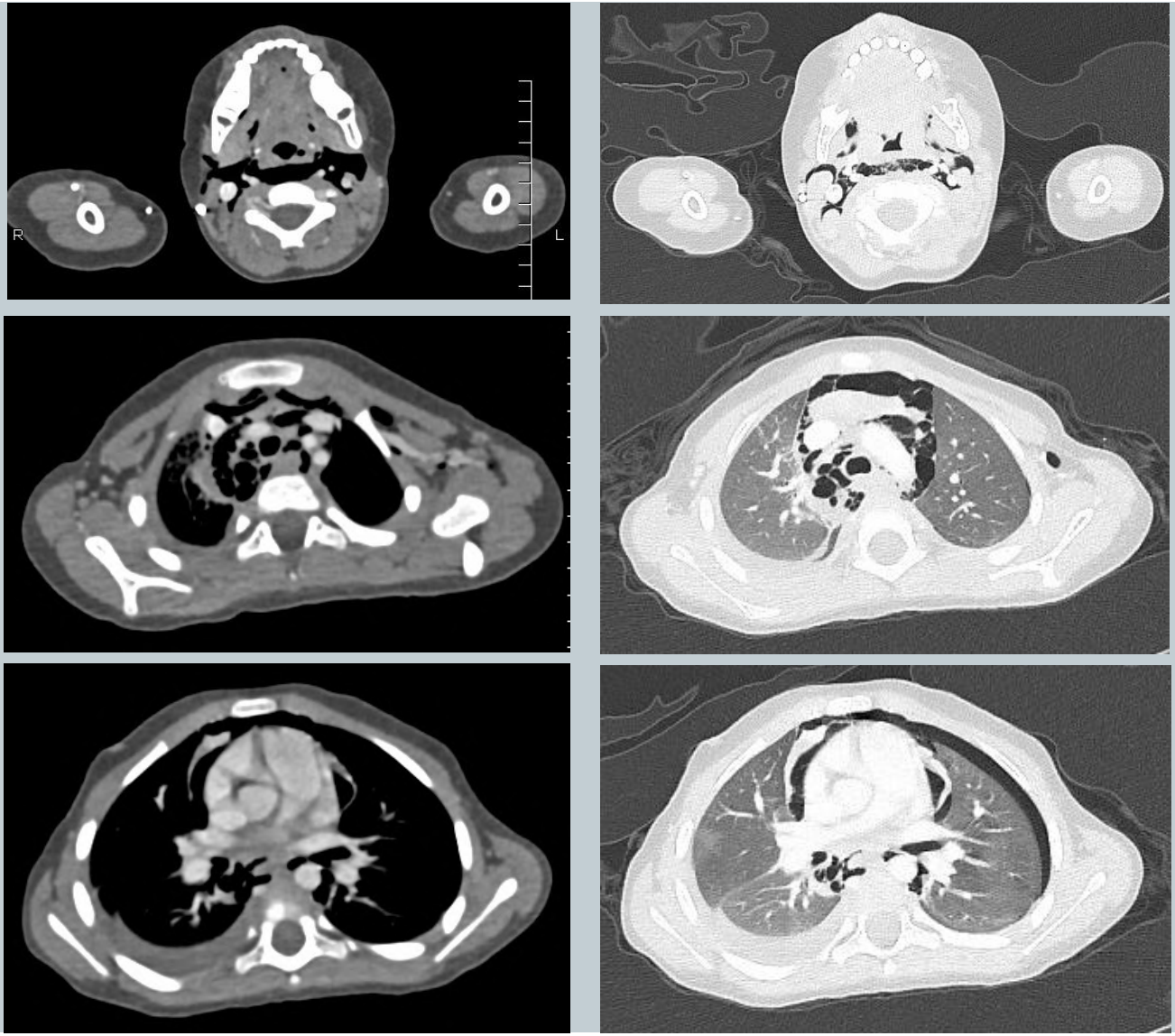

BLOC OPERATOIRE :

Endoscopie : lésions noirâtres sur 2 cm, lésions plus profondes antéro-latérales G ; pas de fistule visible

Thoracoscopie : collections et pus dans le médiastin et plèvre médiastinale, lavages, drains

ATB, SNG tutrice, gastrostomie, picc line

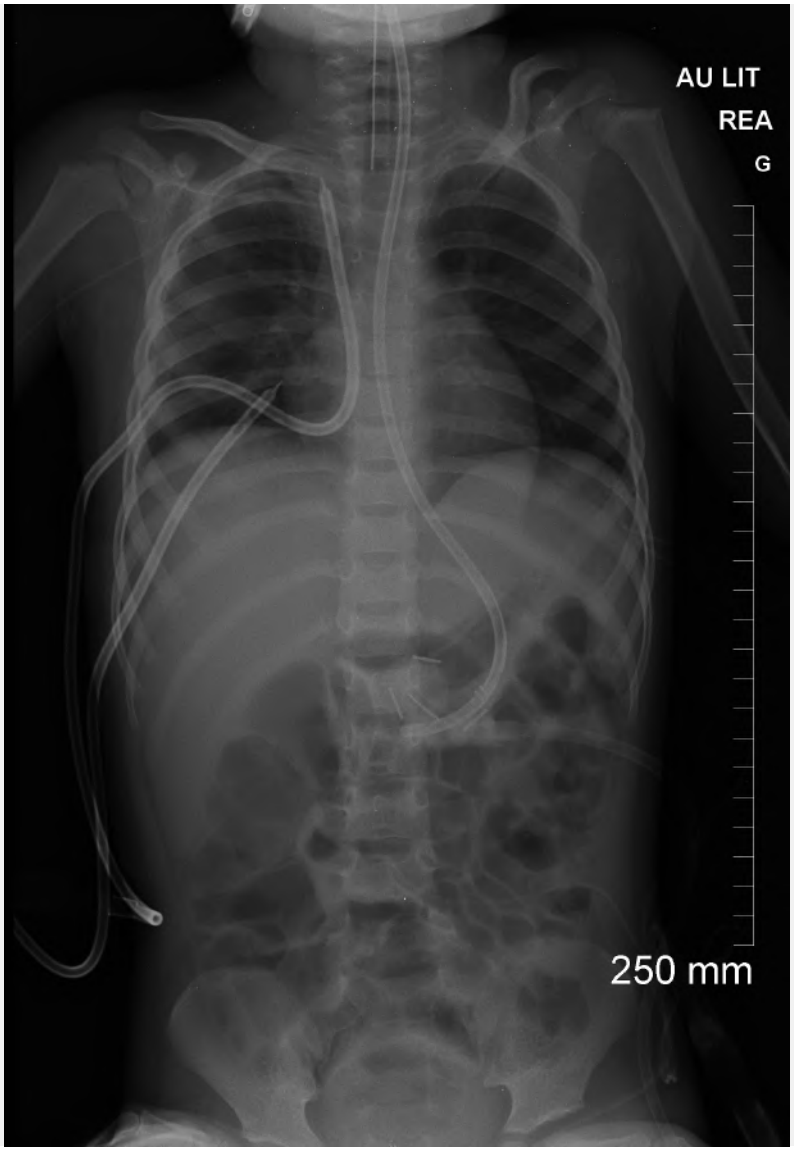

TDM contrôle J13 : nette amélioration

TDM contrôle M1, post ablation accidentelle du drain médiastinal : collection aérique résiduelle

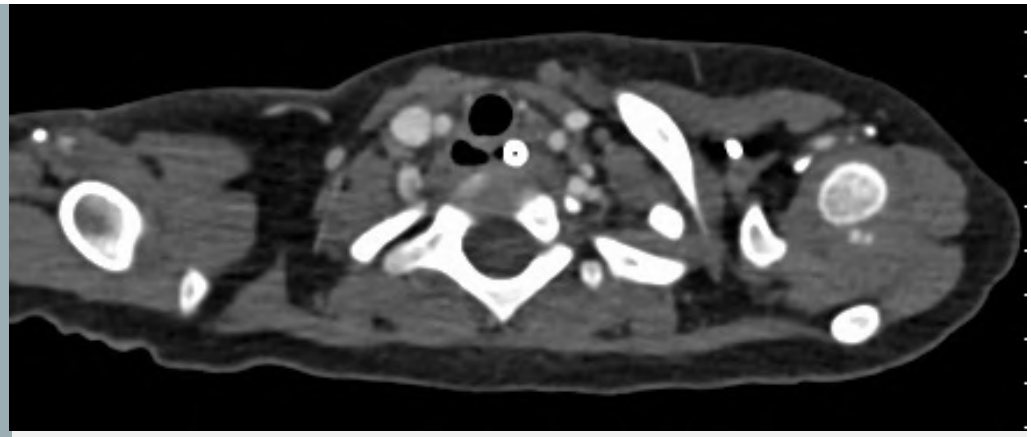

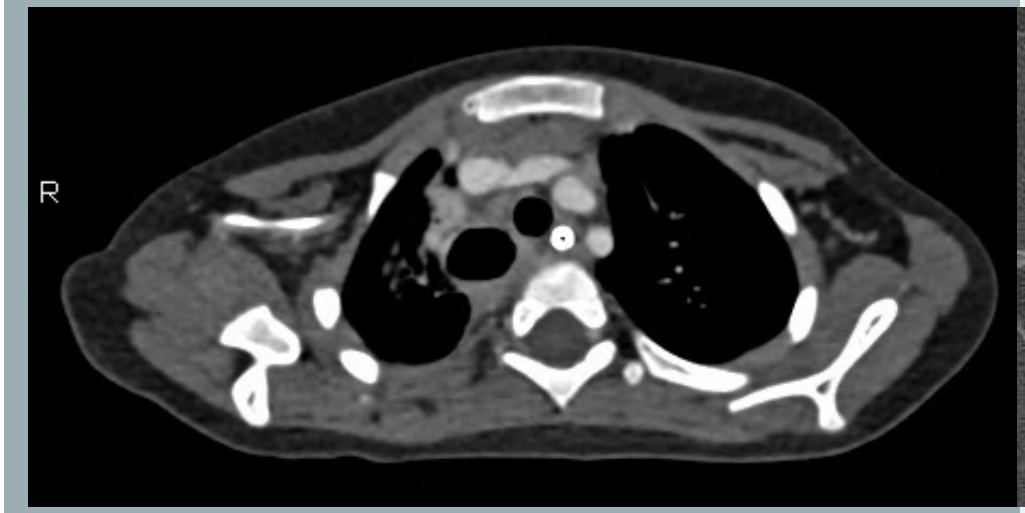

Difficultés de réalimentation → TOGD 1 mois ½ : <u>sténose</u>

Endoscopie à 2 mois ½ : sténose courte <u>dilatée</u>

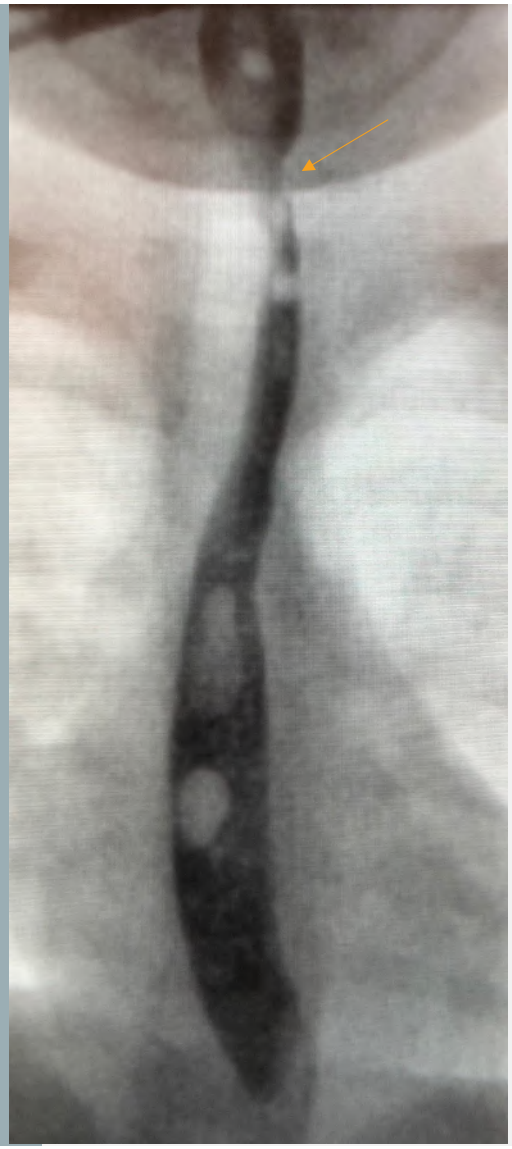

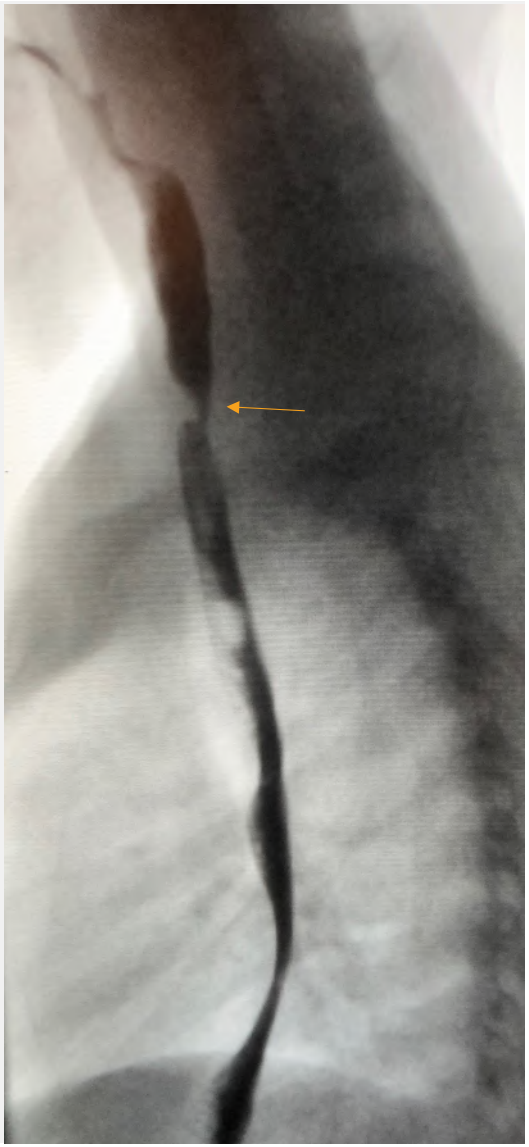

MARIE, 2 ANS

Consultation aux urgences de Carcassonne pour ingestion d'un CE

ENDOSCOPIE :

. retrait à H8

. lésions noires antérieures et légèrement hémorragiques postérieures, sans complication visualisée

→ arrêt alim / ATB 48h

→ Contrôle TOGD J1 : normal

→ RAD avec Inexium 4 sem

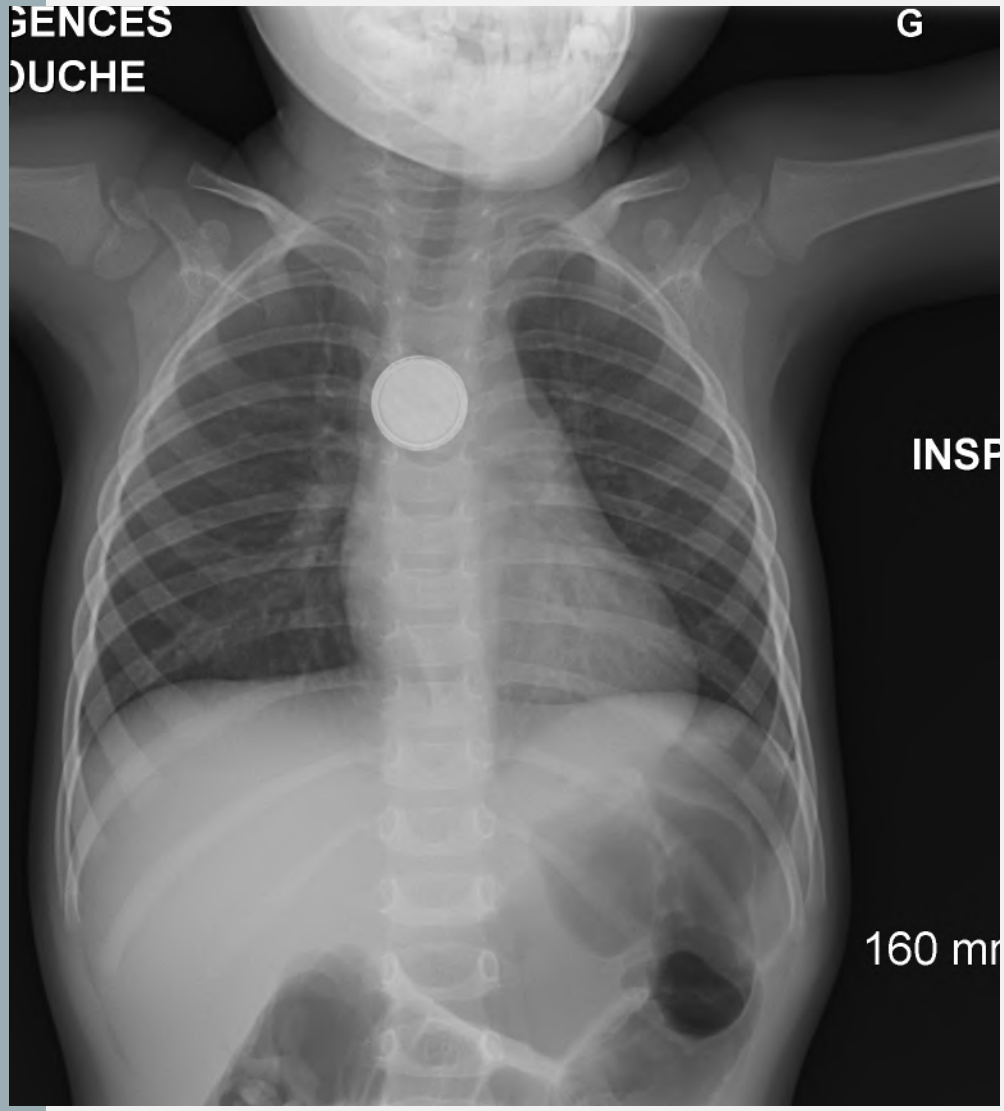

TOGD contrôle

J15

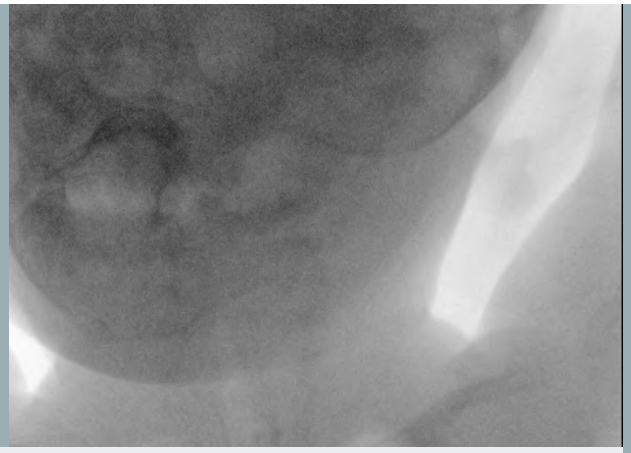

BLOC OPERATOIRE :

. Dissection œsophagienne difficile, nombreux accolements antérieurs

. Plaie oeso ; visualisation de l'intérieur de l'œsophage et de la plaie bronchique soufflante

. Fermeture de la plaie bronchique

. Sonde dans la plaie œsophagienne

. Gastro-jéjunostomie

. Drain médiastinal

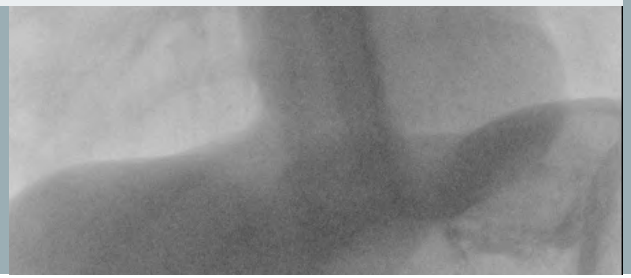

Fistule broncho-œsophagienne

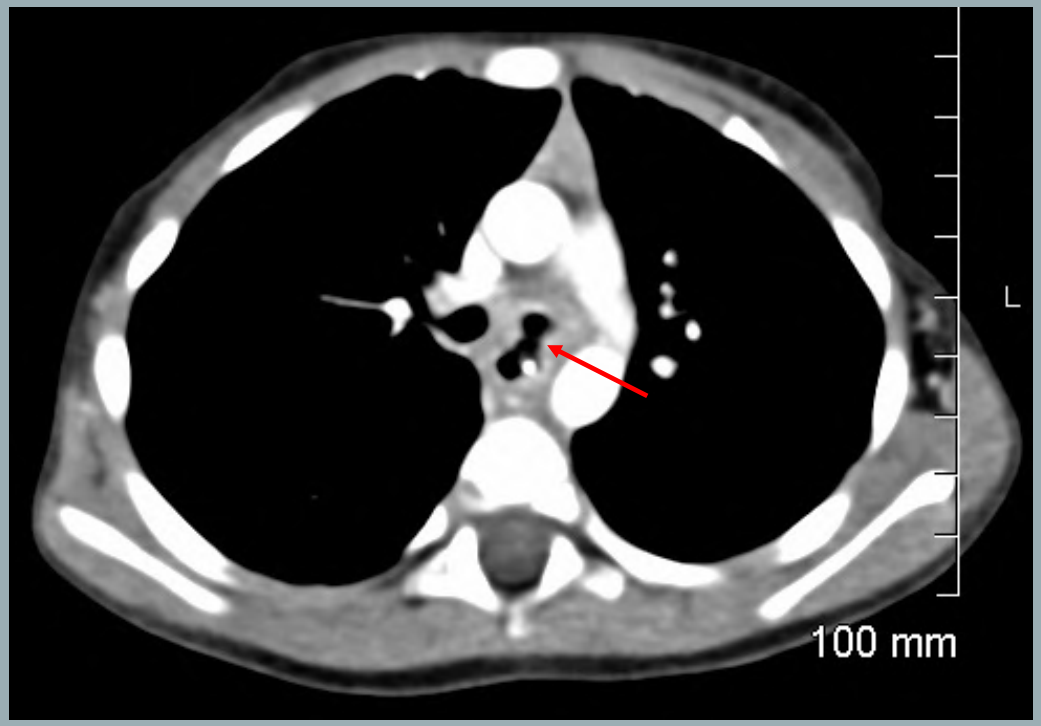

Pas de collection, ni médiastinite, ni pneumopathie d'inhalation

J20 : Ablation accidentelle du drain médiastinal …

J22 :

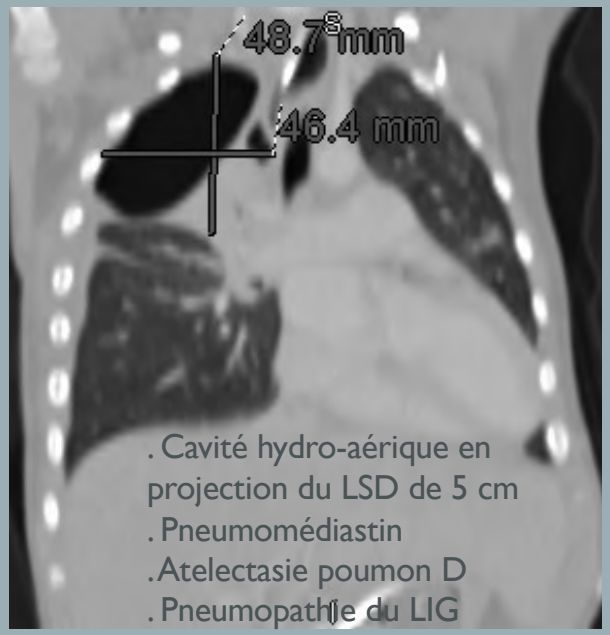

. Cavité hydro-aérique en projection du LSD de 5 cm
. Pneumomédiastin
. Atelectasie poumon D
. Pneumopathie du LIG

BLOC OPERATOIRE n°2 :

. Médiastinite
. Réapparition fistule → 2 drains médiastinaux
. Cervicotomie pour oesophagostomie droite

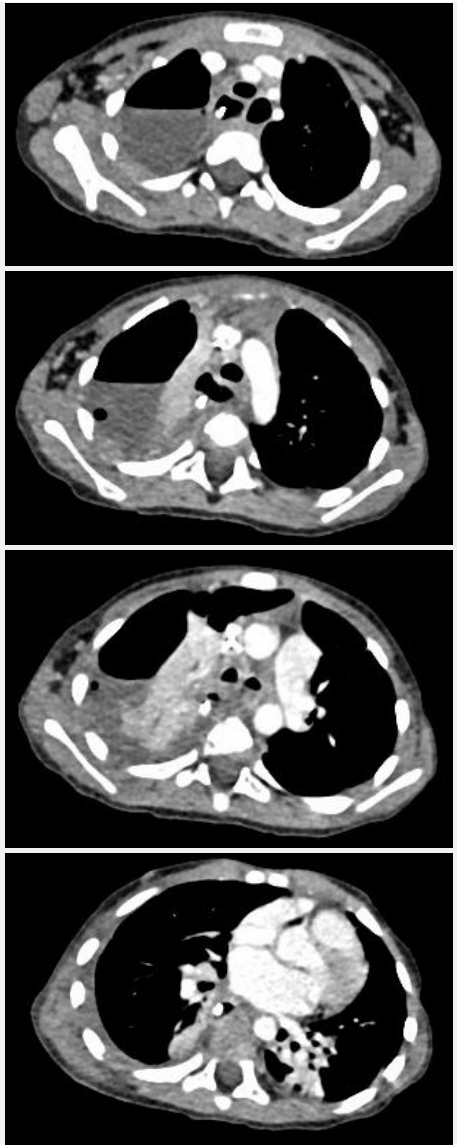

TOGD de contrôle à 1 mois ½ par l'oesophagostomie : pas de fuite

BLOC n°3 à 2 mois :

. Endoscopie bronchique : discret granulome à l'origine de la BSG, non obstructif, calibre irrégulier

. Endoscopie digestive : pas d'anomalie de l'oesophage natif, pas de sténose

→ fermeture oesophagostomie

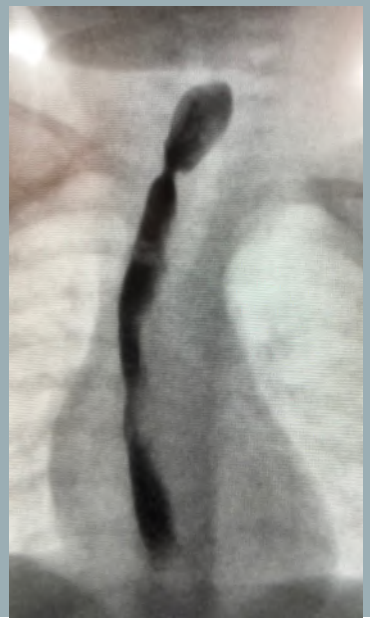

TOGD à 2 mois ½ : calibre irrégulier

Endoscopie : pas de sténose

LOVENA, 3 ANS

A avalé deux aimants vers 14h30

RT ASP de face à 16H30

Nouveau cliché couché vers 18h30

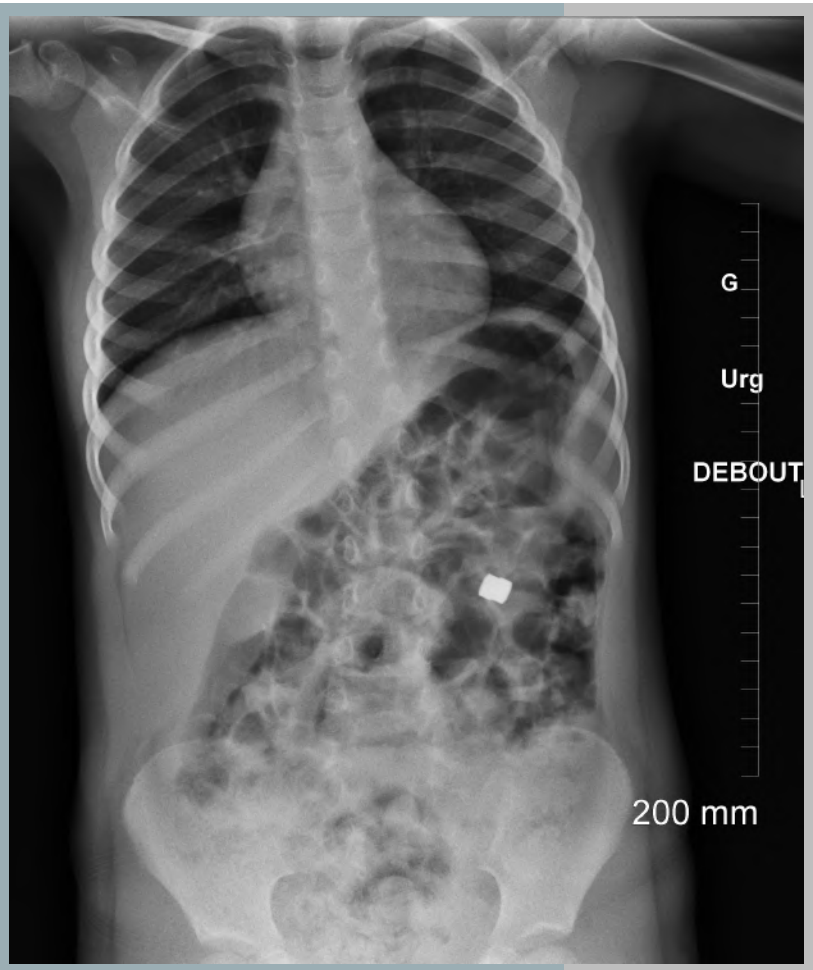

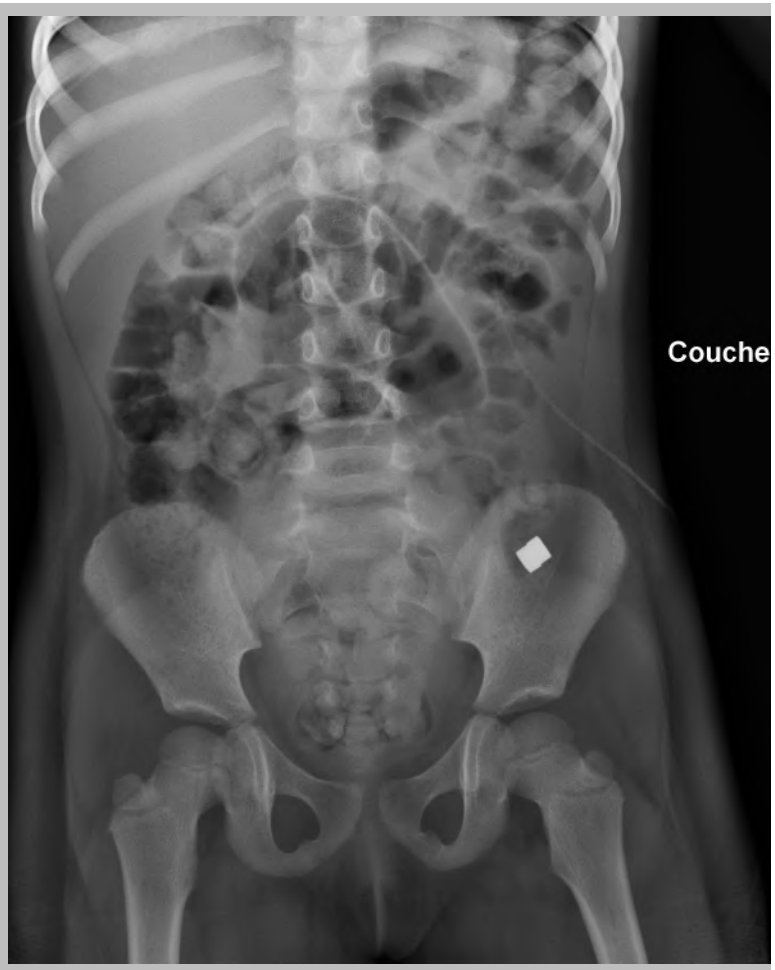

CE collés ensemble, en situation colique gauche
→ pas de bloc, tamisage selles

AU TOTAL POUR L'INGESTION

PILE BOUTON

- Savoir la reconnaitre : doubles contours
- **Endoscopie en urgence**

. <u>œsophage < 2H</u>

. gastrique < 12H

Complications fréquentes, même à distance

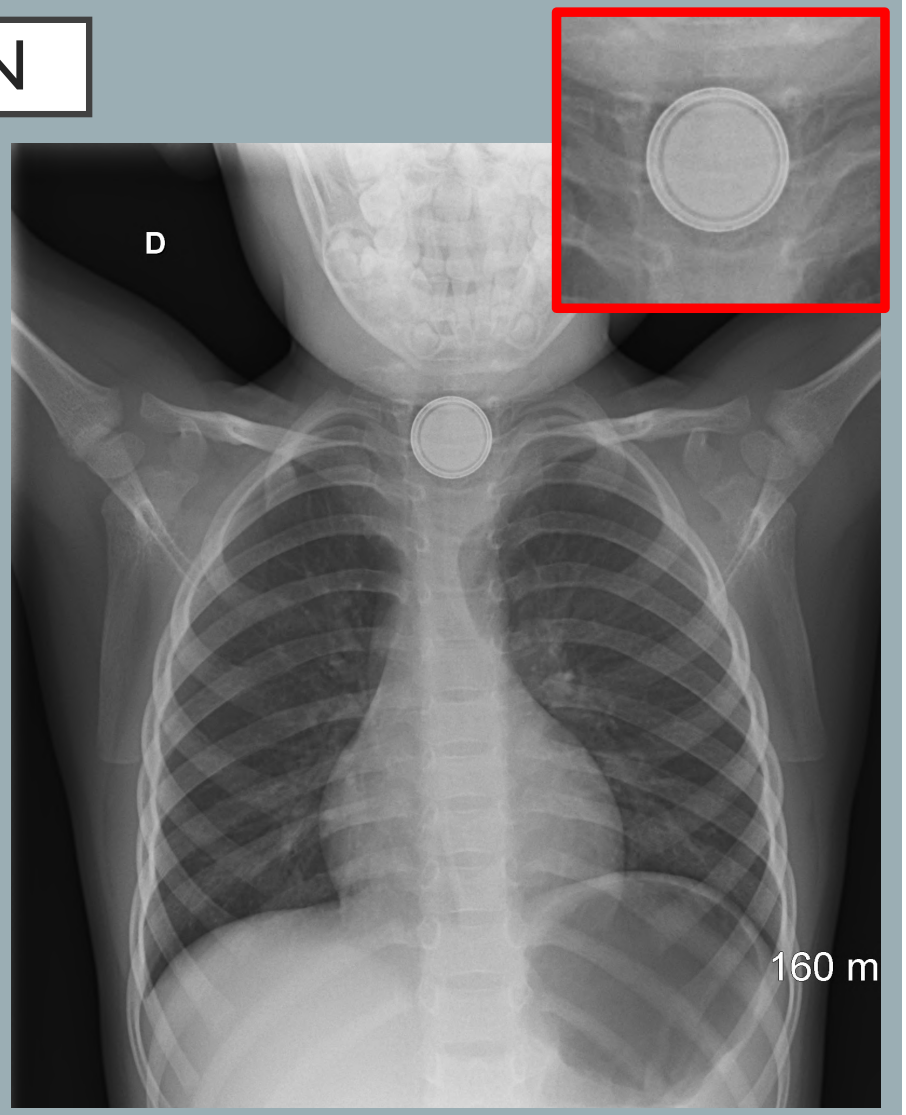

INHALATION

Syndrome de pénétration
dans 80% des cas

- 500 à 1000 cas / an en France
- Entre 1 à 3 ans
- 90% localisation bronchique
- Rares CE localisation laryngée ou trachéale : RISQUE OBSTRUCTION TOTALE
- 70 à 80% CE organique (cacahuète, graines…)

QUELLE IMAGERIE

- **RT Face**
- **Inspiration ET expiration**

- CE radio opaque ?
- Atélectasie / pneumopathie
- TRAPPAGE ??

- 30 % normale

- intensité du syndrome de pénétration
- asymétrie auscultatoire
- trappage radiologique
- histoire claire et persistance d'une gène respiratoire

Suspicion d'inhalation
= Fibroscopie bronchique +/- bronchoscopie

Localisation variable selon les séries
(+++ BSD)

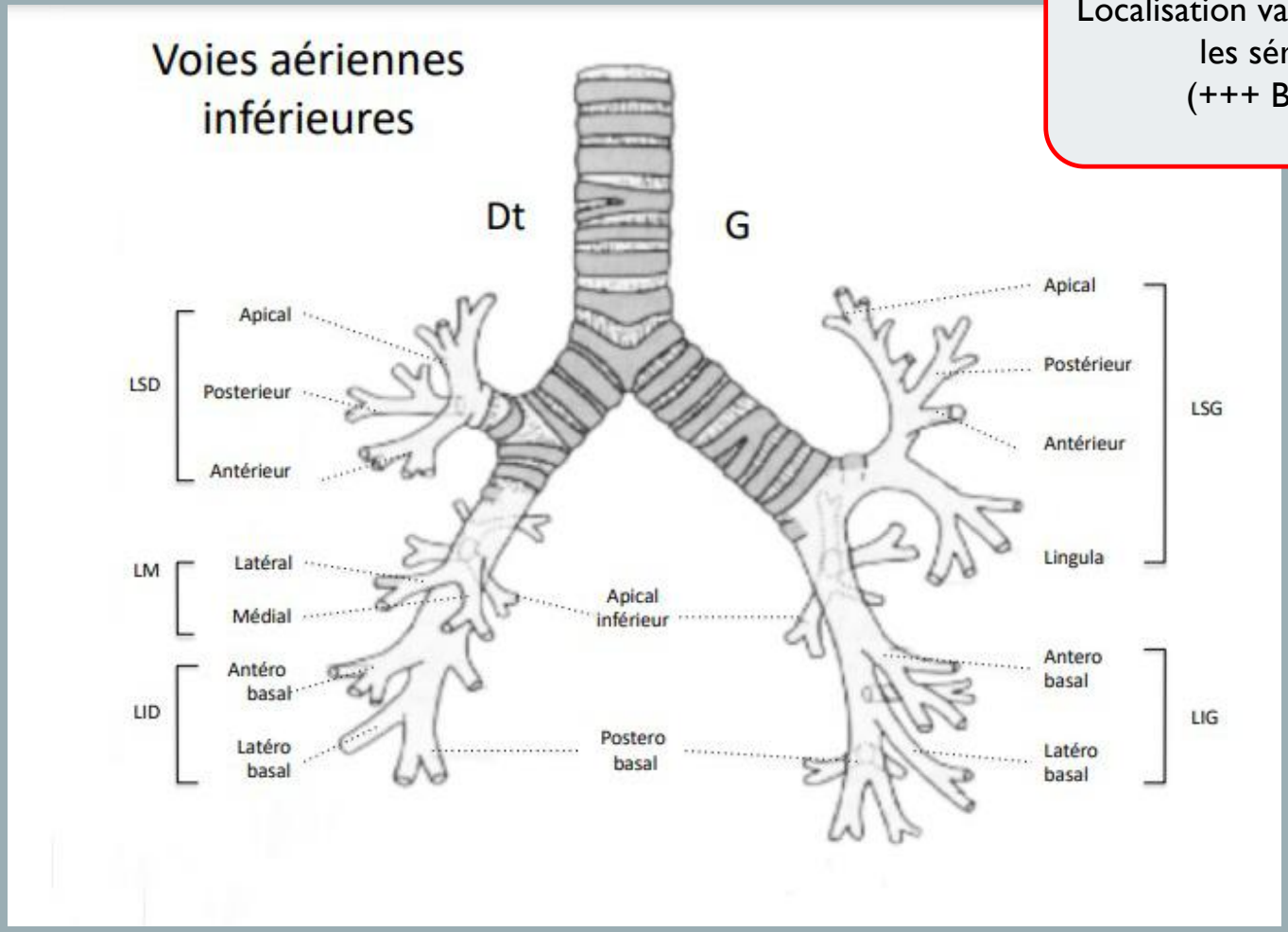

LOUISE, 9 MOIS

Caillou dans la bouche au parc…

Maman essaie de le lui enlever de la bouche, 2 vomissements, puis syndrome de pénétration

Aux urgences : dyspnée aux deux temps, sibilants diffus prédominant à D

→ **RT** CE radio visible
Trappage expiratoire

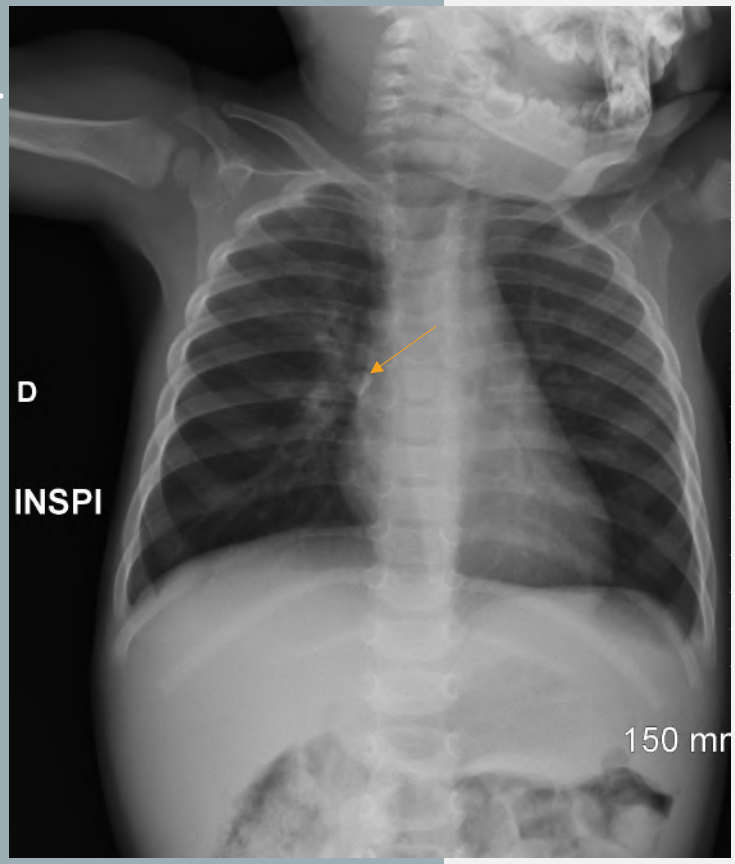

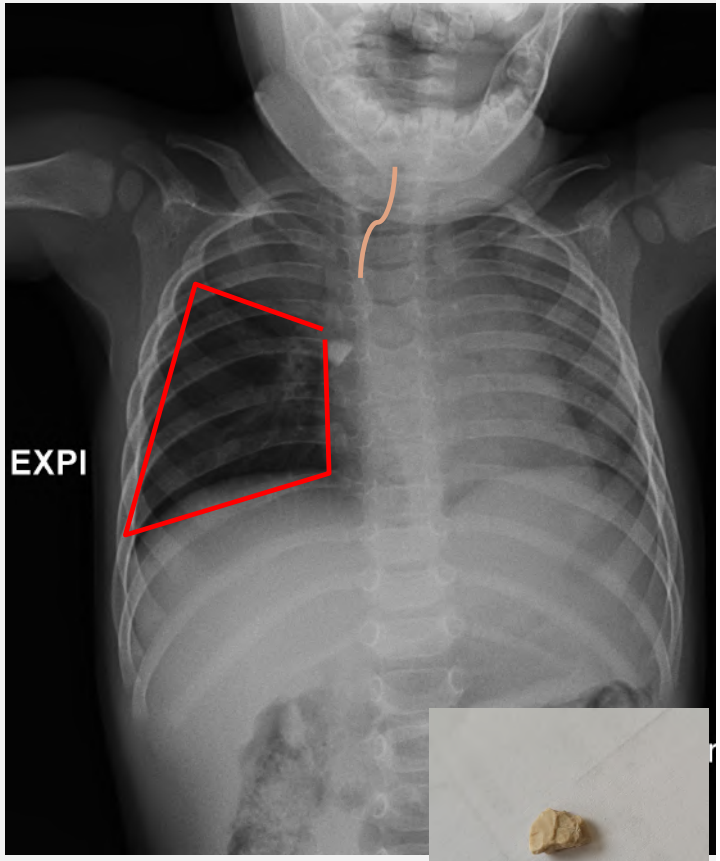

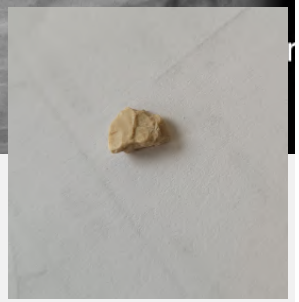

ENDOSCOPIE : CE minéral dans la bronche intermédiaire, extraction sans complication

CLÉMENT, 2 ANS

. Asthme du NRS sous ttt de fond

. Un midi… morceau de noisette puis toux ; persistance sibilants et signes de lutte malgré ventoline aérosols et celestene

. **RT** à J3

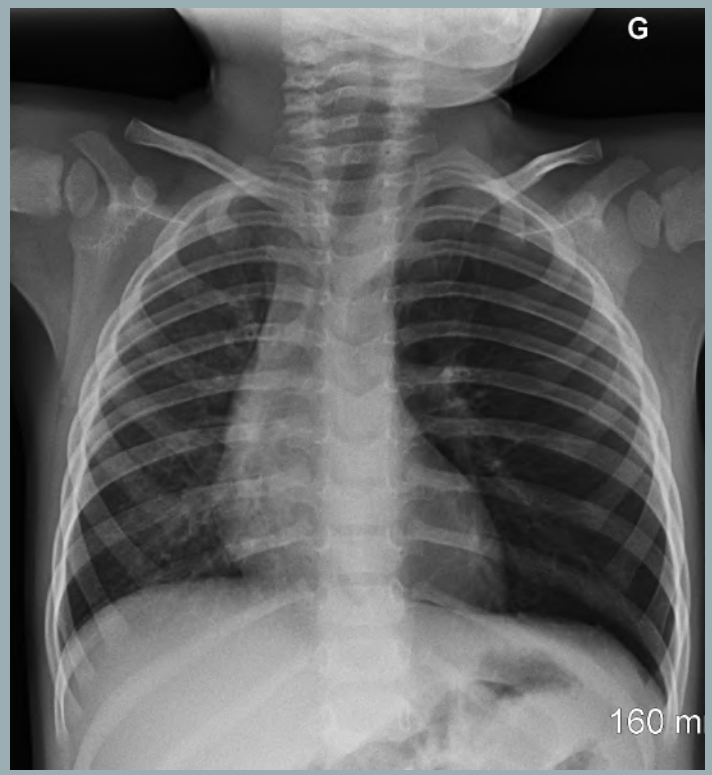

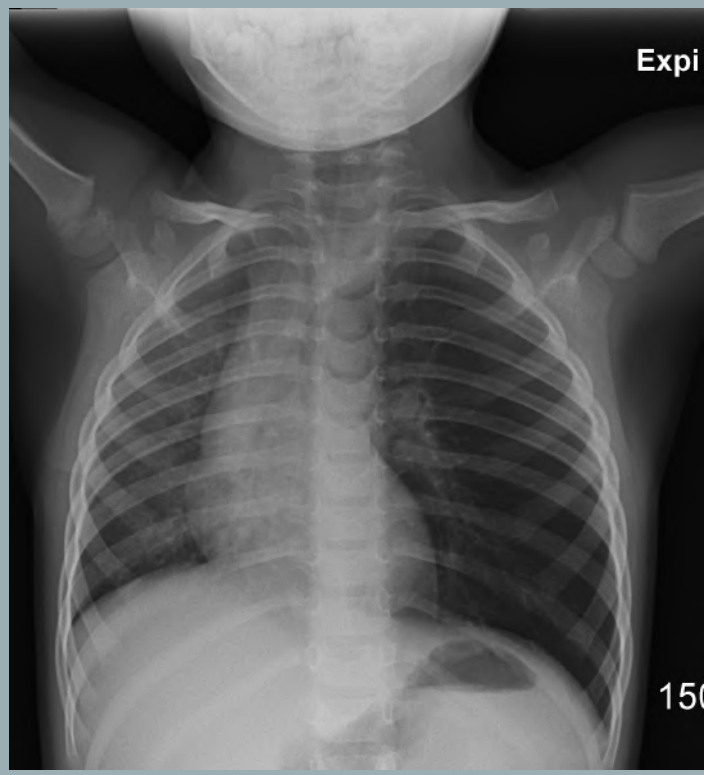

Bronchoscopie rigide le lendemain :
. Sécrétions purulentes
. Extraction CE BSG

SACHA, 2 ANS

Gros morceau de gateau au chocolat

Toux pendant le repas

→ **RT**

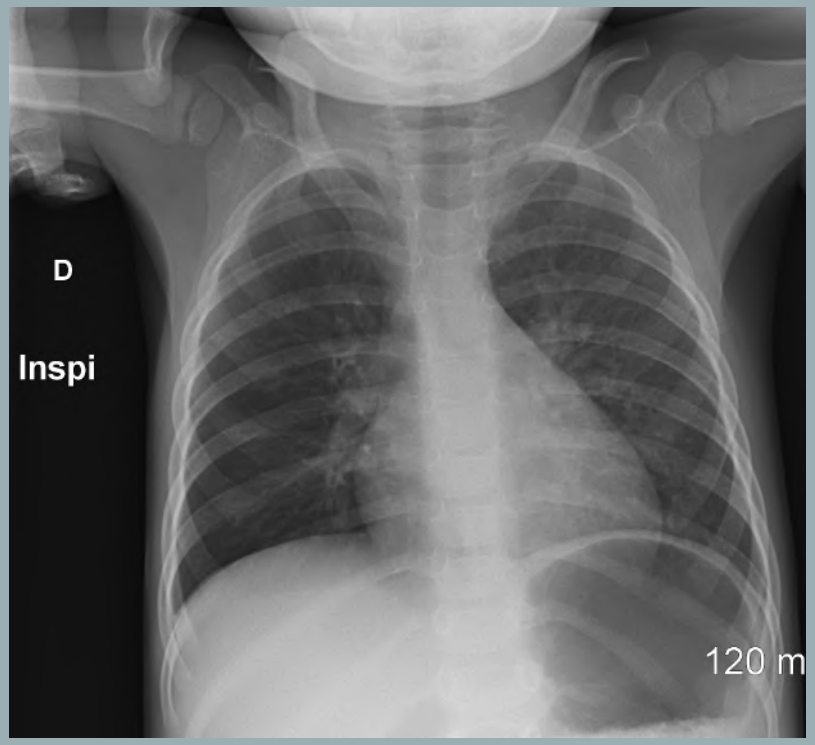

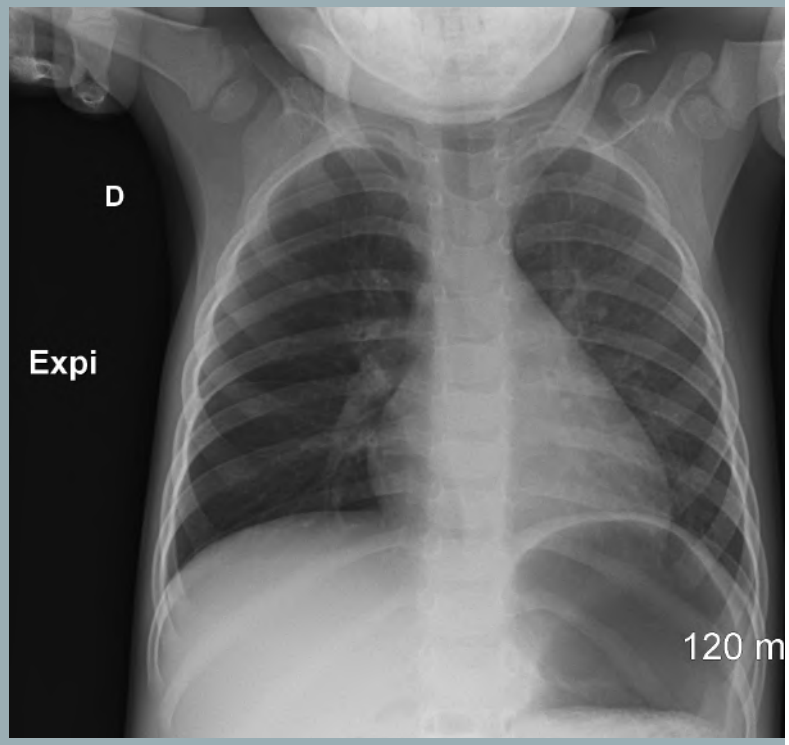

Bronchoscopie rigide le lendemain : ½ amande

EMIRCAN, 14 MOIS

Bronchiolite f

→ **RT** Foyer
Asyme
→ Sus

Contrôle RT

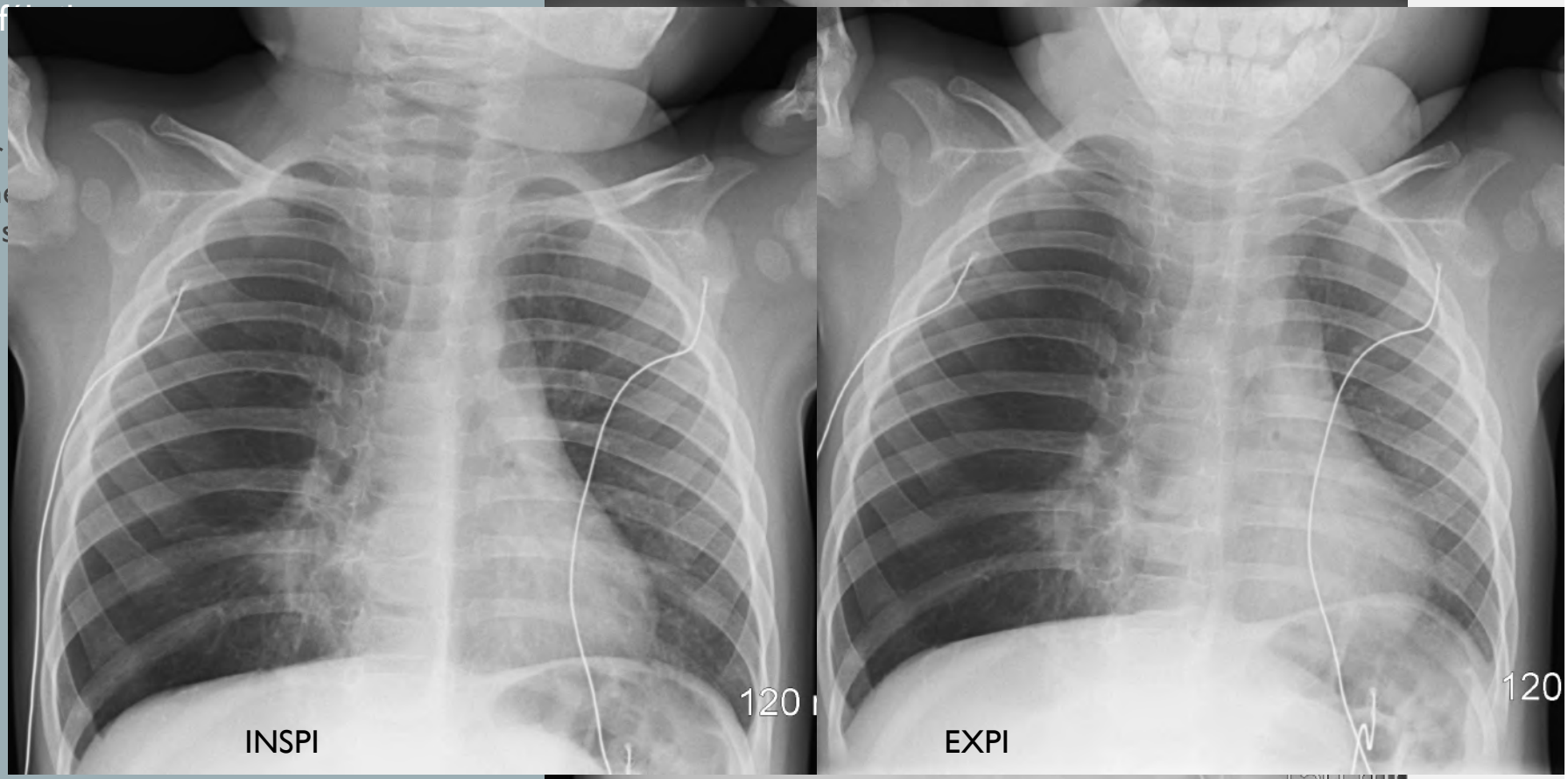

Bronchoscopie rigide : CE végétal (noix) à l'origine du tronc intermédiaire droit, avec petit granulome
ATB, corticoïdes

EDEN, 3 ANS

. Atopie familiale

. Bronchiolites à répétition, ttt de fond

. Toux grasse chronique

. RT sans particularité (non vue)

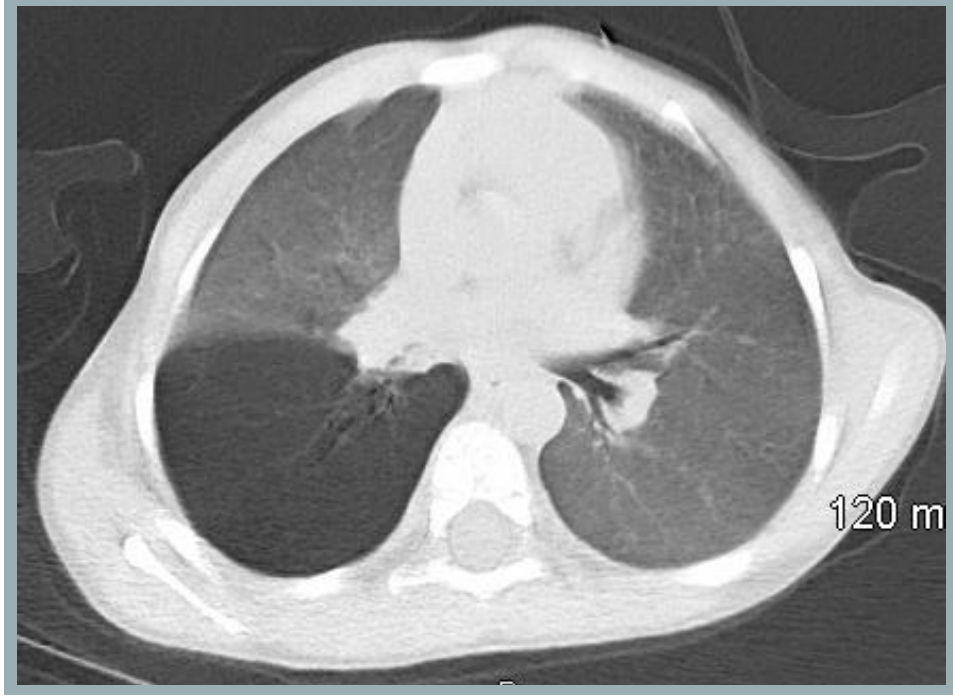

TDM : Comblement endo-bronchique LID
Emphysème géant LID en amont
Retentissement cardio médiastinal

ENDOSCOPIE :

. Granulome bronche intermédiaire
. Bronche moyenne sténosée
. Bronche inférieure inflammatoire avec caillou et granulome obstructifs

Echec retrait CE

→ ATB / corticothérapie au long cours

→ Extraction à la 3° tentative

Contrôles :
. Fibro : sténose cicatricielle 30%
. TDM à 1 an : DDB LM, LID hyperclair

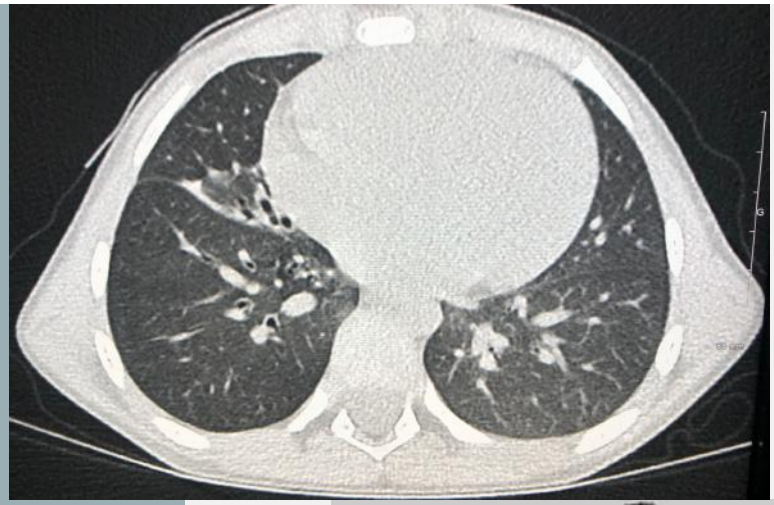

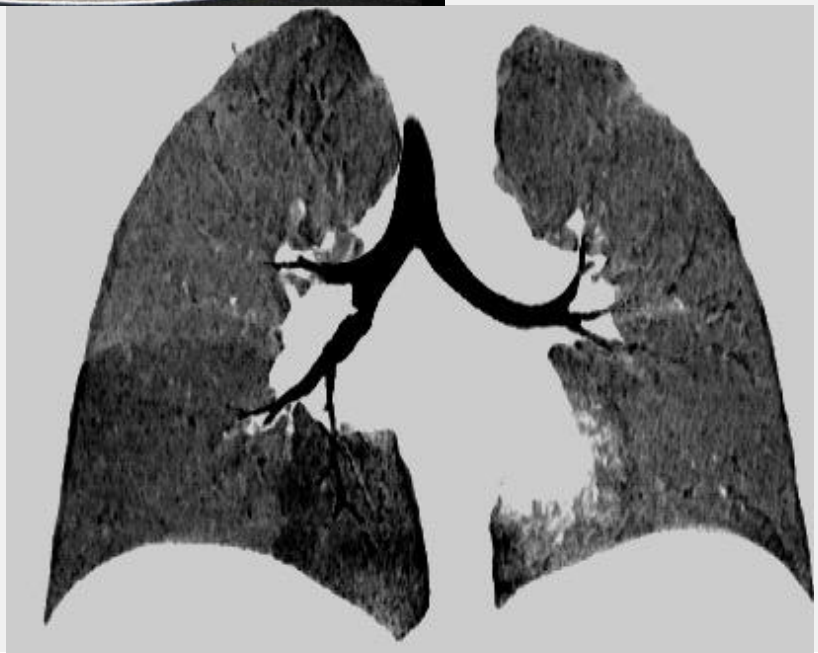

AU TOTAL POUR L'INHALATION

- Toujours y penser devant une histoire trainante, des symptômes respiratoires réfractaires au ttt habituel

- RT INSPI ET EXPI
→ TRAPPAGE

- Indication chirurgicale exceptionnelle

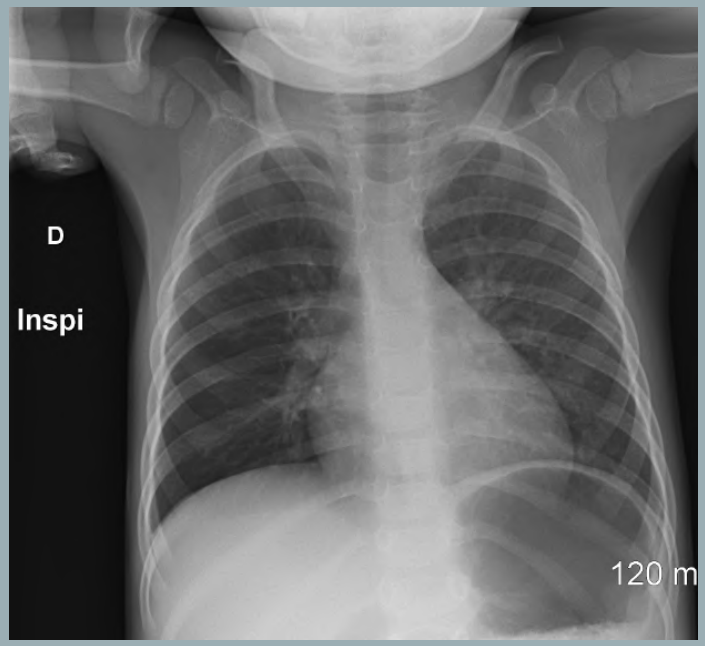

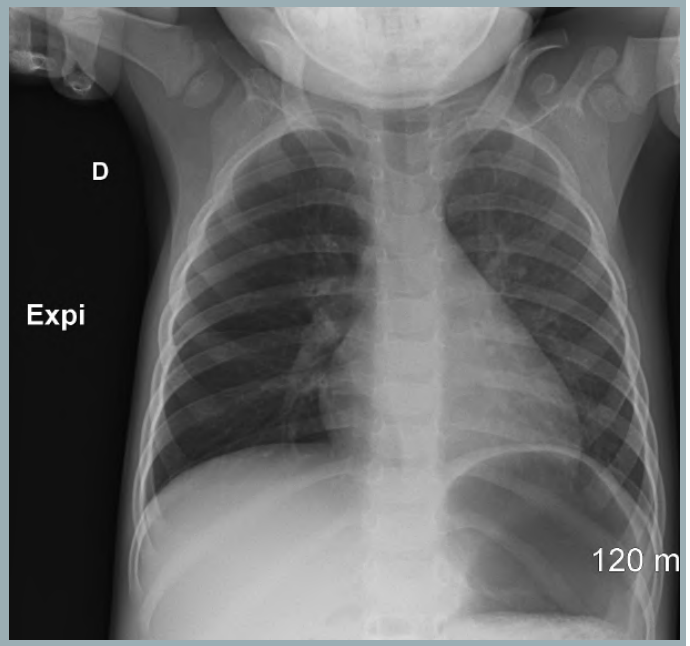

MESSAGES

INGESTION : ⚠️ **PILE BOUTON**

- Œsophage : extraction dans les 2H
- Estomac : extraction dans les 12H

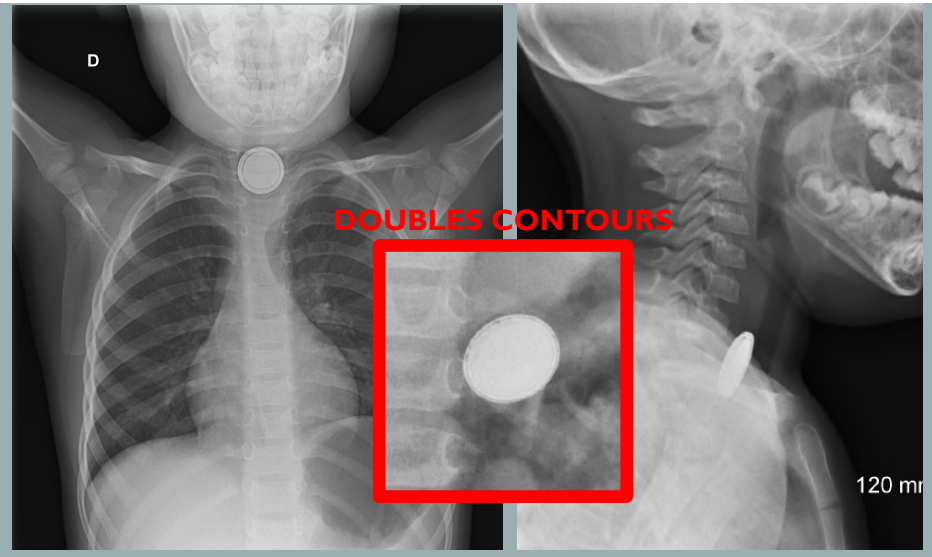

INHALATION :
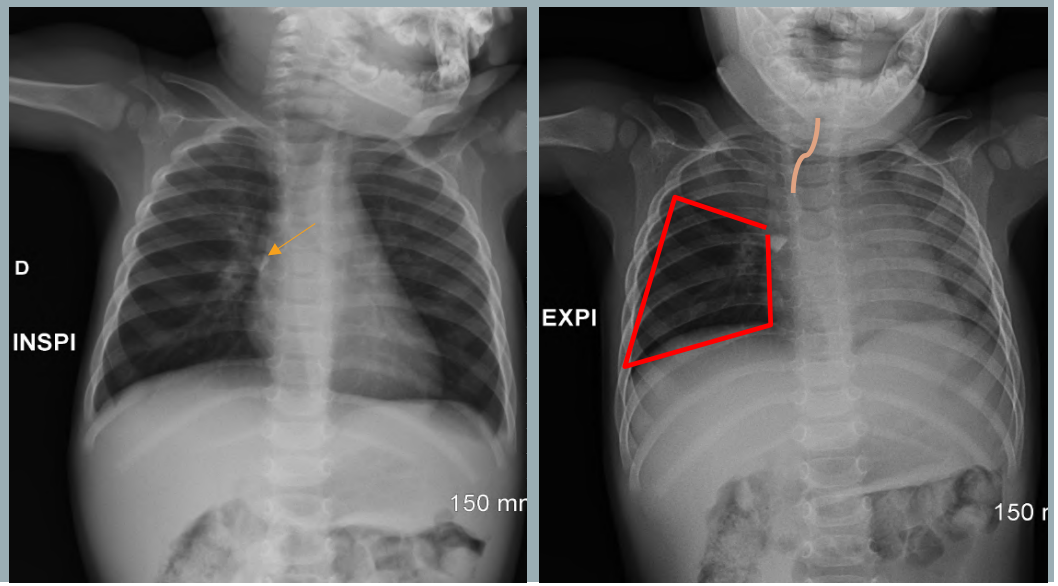
- toujours y penser
- RT INSPI ET EXPI