Hôpitaux de Toulouse

Corps étrangers aux urgences pédiatriques

Le point de vue du chirurgien

08 Octobre 2021

9ième édition des JUP Toulouse

Dr.I.Belbahri

Pr.O.Abbo

Hôpital des Enfants

Introduction

Motif fréquent de consultation aux urgences:

A un âge où l'enfant découvre son environnement et son corps, il n'est pas rare qu'il insère divers petits objets dans différents orifices de son corps.

Appareils concernés en chirurgie pédiatrique:

- CE trachéo-bronchiques
- Digestif
- Respiratoire
- Uro-génital

Pronostic: Savoir identifier les situations bénignes des situations graves :

- Perforation / Infection / Fistules
- Calcifications / Obstruction
- Décès

Hôpital des Enfants

Anamnèse

Circonstances:

- Accidents: Ingérés/inhalés
- Introduits dans les orifices vaginal ou rectal (patients psychiatriques / sévices)

Nature:

- Objets contendants
- Piles boutons
- Aimants: Nombre ++

Durée:

- Heure d'introduction/ Heure d'extraction
- Passés inaperçus: Lésions à distance (plusieurs semaines à mois après introduction); particularité des CE vaginaux.

Hôpital des Enfants

Examen clinique:

Respiratoire:

Wheezing / syndrome de pénétration / FOT = **triade d'Helmsworth et Pryles** (toux et inhalation durant l'alimentation, distension abdominale, cyanose et pneumopathie récidivantes).

Digestif:

Hémorragies digestive / Occlusions / Vomissements.

Uro-génital:

Hématurie, fièvre, infection urinaire, dysurie, émission de calcul.

Hôpital des Enfants

Examens para-cliniques:

- **Radiographies standard:**
- Rechercher la présence d'air satellite témoin d'une **perforation**
- Radio-opaques lorsqu'ils sont métalliques: pièces, piles, aiguilles, épingles...
- Les cartilages, os, arêtes, morceaux de plastique, verre ou alliage sont le plus souvent radio-transparents.



- Echographie

- TDM

- Examens sous AG / Endoscopies

Hôpital des Enfants

1. CE trachéo-bronchiques

Epidémiologie:

- 1000 CEB/an sont extraits en France dont 75% pédiatriques.
- Oléagineux (la cacahuète 75%)
- Prédominance masculine (sex ratio 2 :1)

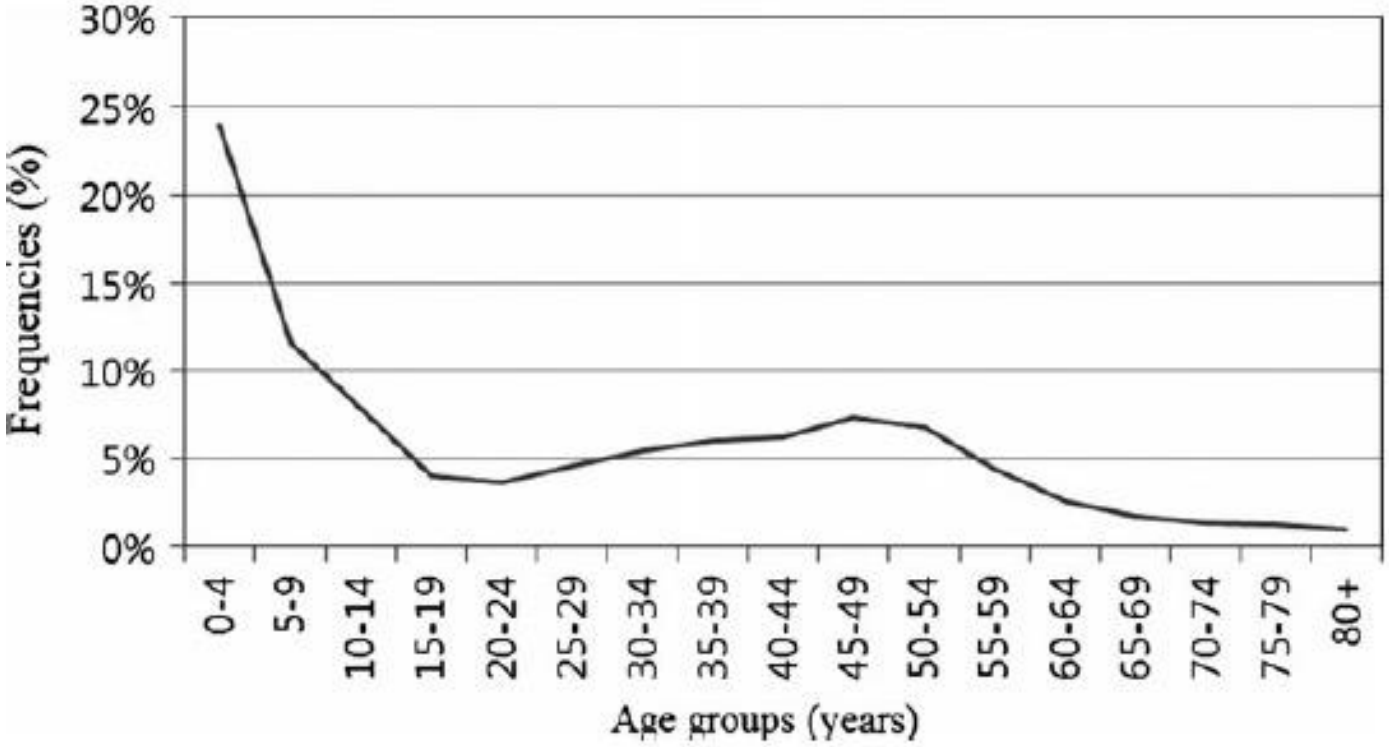

Hôpital des Enfants

Présentation clinique

- **Signes respiratoires aigus :**
  - Asphyxie aigue (moins de 2% des CEB mais plus de 90% de leur mortalité)
  - Détresse respiratoire brutale /Toux incoercible
  - Pneumothorax, un pneumomédiastin.

Mofenson

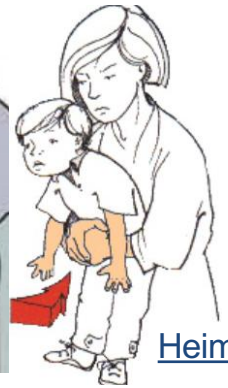

Heimlich

laryngoscopie directe (pince de Magill)

Fibroscopie bronchique

- **Signes respiratoires chroniques :**
  - Pneumopathie récidivante
  - « faux » asthme.
  - Pleuro-pneumopathie, abcès pulmonaire, bronchectasie localisée.

→ TDM thoracique: Surtout dans le but de sursoir à l'endoscopie trachéo-bronchique.

Peu d'indications opératoires : gestion des séquelles

2. Corps étrangers œsophagiens

- Incidence est mal connue.
- Pic au confinement, en période de vacances…
- Age: 2-6 ans
- 60% de garçons
- Terrain: **Retard mental**, antécédents de **pathologies de l'œsophage** : atrésie de l'œsophage, sténose peptique, antécédent de fundoplicature, etc...(principalement d'origine alimentaire).
- Evolution: 95% des CE qui ont passés l'œsophage sont éliminés sans problème.

Pediatr Radiol
DOI 10.1007/s00247-014-3192-9

PICTORIAL ESSAY

Seasonal foreign bodies: the dangers of winter holiday ornamentation

Andrew T. Trout · Alexander J. Towbin

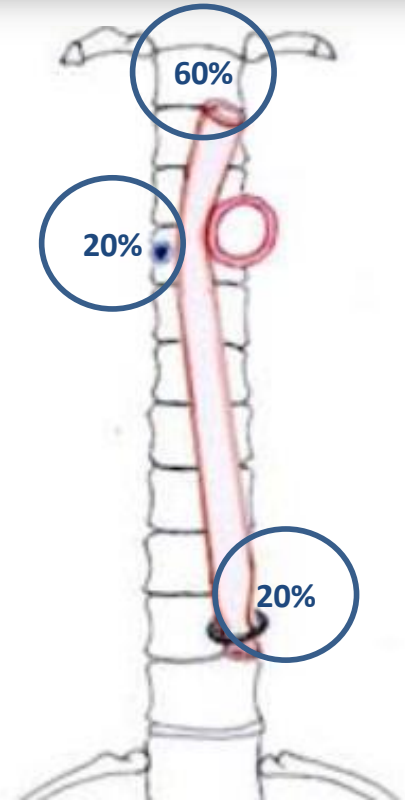

Hôpital des Enfants

Présentation clinique

- L'ingestion d'un CE est asymptomatique dans 1 cas 2.
- Pour le reste, la symptomatologie est en rapport avec la localisation: dysphagie voire aphagie, hypersialorrhée, douleurs rétrosternales.
- Une radiographie de thorax est recommandée devant toute suspicion d'ingestion de CE: pile bouton +++

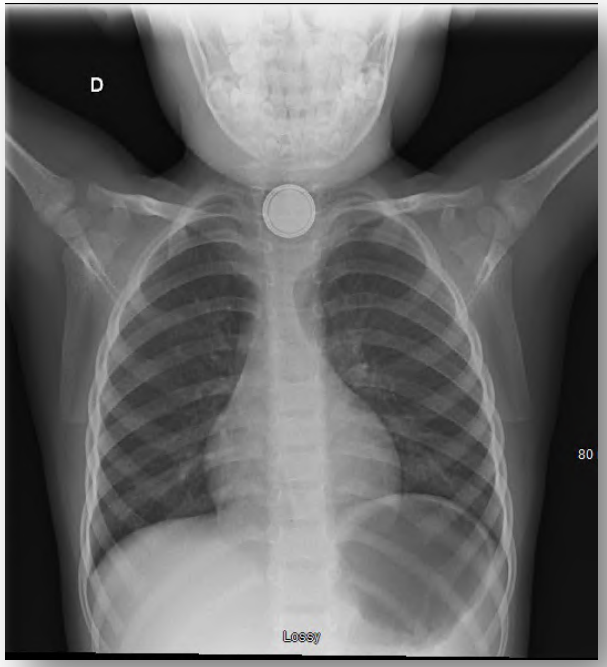

Hôpital des Enfants

Prise en charge: Extraction en urgence

- **Les CE traumatisants:** type pointe, aiguille...
- **Les CE du 1/3 supérieur ou du 1/3 moyen de l'œsophage**.
- **La pile bouton: Avant 6 heures**
  → Ulcérations de l'œsophage voire perforation, médiastinite, fistule œso-aortique, fistule œso-trachéale, sténose œsophagienne secondaire...

Complications multifactorielles:

→ Brûlures électriques (selon la charge)
→ Brûlures caustiques
→ Ischémie muqueuse (compression de la pile sur la paroi œsophagienne)

Hôpital des Enfants

Prise en charge: pile bouton

→ L'enfant est donc laissé **à jeun** et adressé **dans un centre spécialisé** en anesthésie et réanimation pédiatrique avec une équipe de gastro-entérologues pour la réalisation d'une endoscopie œsophagienne. (Chirurgiens avertis++)

→ Lésions évolutives même après extraction.

Drainage par thoracoscopie d'une médiastinite par perforation œsophagienne

Conséquence à long terme: Sténose

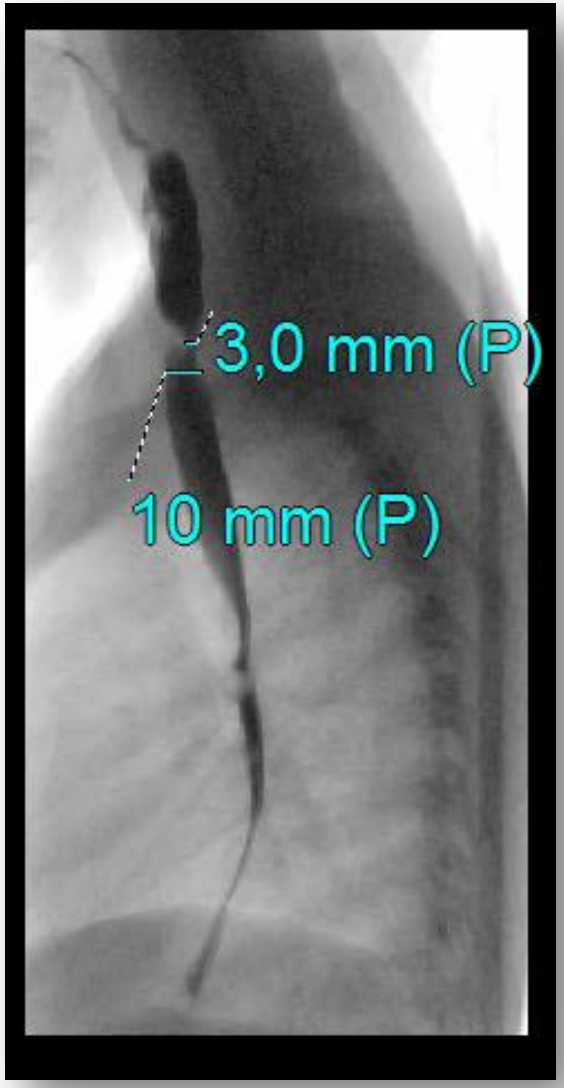

Hôpital des Enfants

Fistule broncho-oesophagienne gauche ingestion de pile bouton (Contact = 8h):

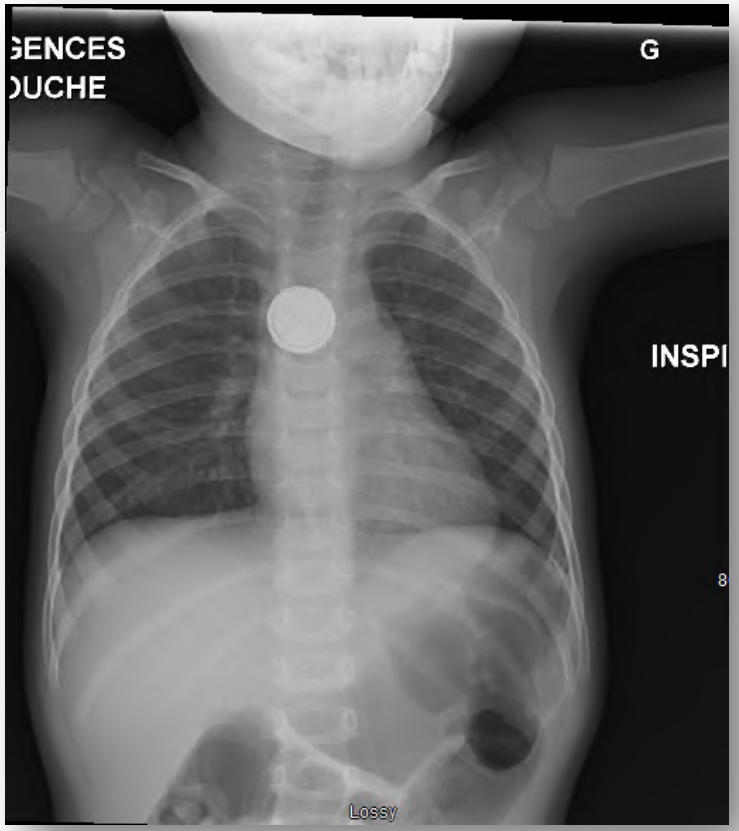

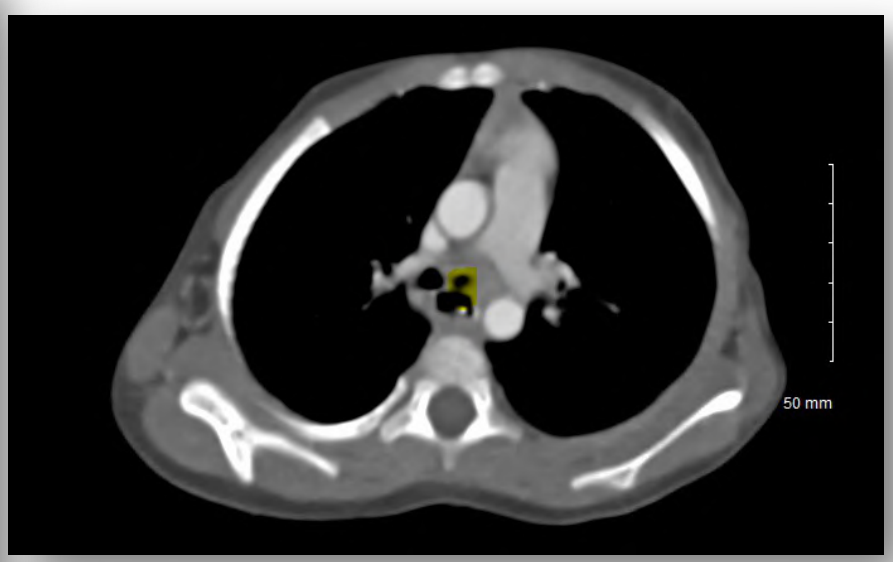

J10 Toux / infection respiratoire
= TOGD + TDM : Fistule 3mm

Endosc → Thoracotomie, résection de la fistule au dépend de l'oesophage, interposition d'un lambeau intercostal, oesophagostomie, gastro-jéjunostomie d'alimentation.

<u>Durée d'hospitalisation:</u> 40 jours, dont 14 en réanimation.

Hôpital des Enfants

3. Au-delà de l'œsophage: Les aimants

- Si 2 aimants s'attirent dans le tube digestif en comprimant la paroi intestinale entre eux → perforation digestive → péritonite.

- L'ingestion d'aimants impose donc:
  - Une **extraction endoscopique** en urgence lorsqu'ils sont œsophagiens ou gastriques
  - Une **surveillance armée** de leur émission lorsqu'ils ont migrés dans l'intestin (prise en charge chirurgicale en cas de complication)

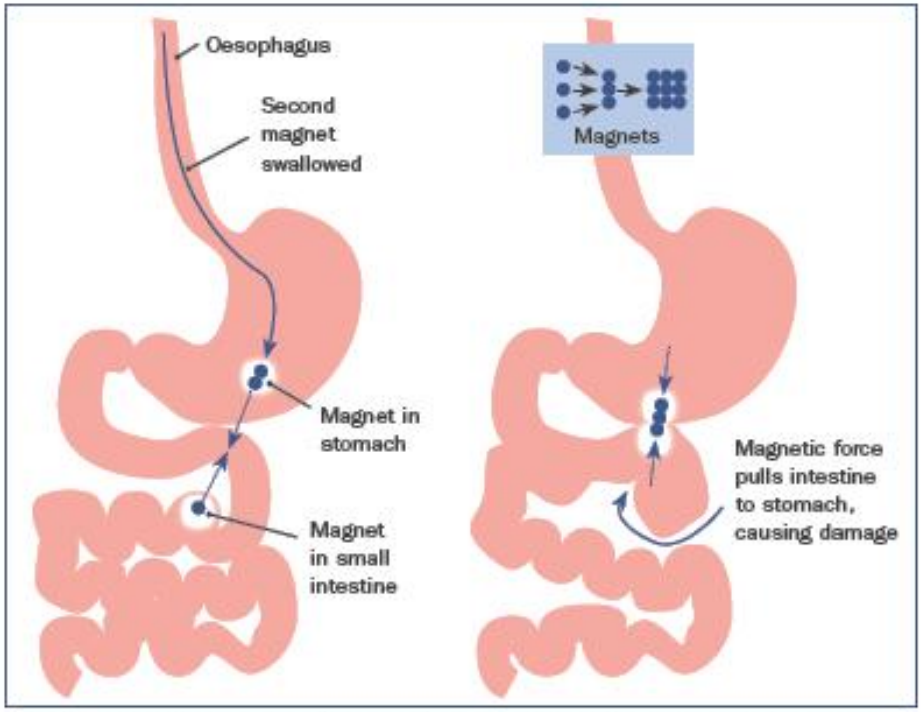

Figure 2. Magnets can attract each other through multiple layers of bowel wall

Hôpital des Enfants

Aimants:

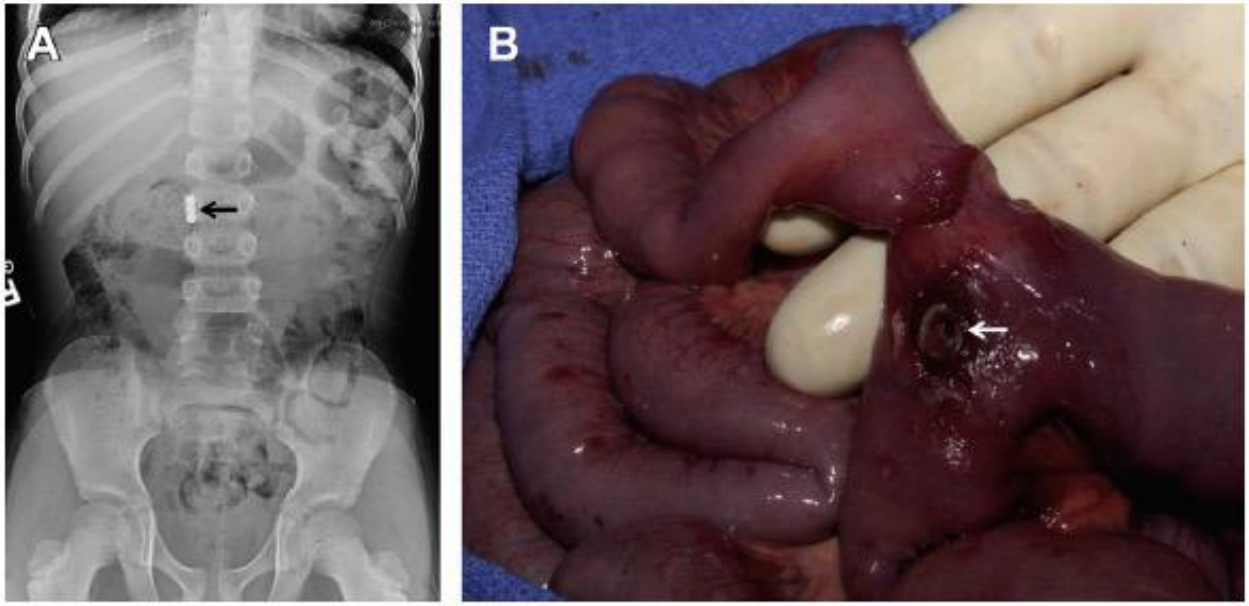

Fig. 17. Ingested magnets in 2 pediatric patients. (*A*) Abdominal radiograph in a 7-year-old boy reveals 3 small round radio-opaque foreign bodies stuck to each other (*arrow*) in the region of the gastric antrum. (*B*) Operative image of a 3-year-old girl demonstrates small bowel perforation (*arrow*) due to pressure necrosis after swallowing several magnets.

Hôpital des Enfants

Au-delà de l'œsophage: Les bézoards

- Ce sont des concrétions digestives composées de différents composants comme des fibres végétales (**phytobézoards**) ou des cheveux (**trichobézoards**): Plus fréquemment observés entre 10 et 18 ans,

- **Occlusion intestinale** → PEC chirurgicale.

Hôpital des Enfants

Gastrotomie + extraction trichobézoard gastrique et duodénal

- Patiente de 6 ans.
- Découverte perendoscopique d'un volumineux trichobézoard gastrique se poursuivant dans le duodénum.
- Discussion avec l'enfant, a mangé des cheveux, les élastiques à cheveux, des cheveux poupées...
- PEC en pédopsychiatrie

Hôpital des Enfants

Les lactobézoards:

- électivement chez les prématurés (facteur endogène: immaturité).
- rechercher une erreur dans la reconstitution de la formule lactée (facteur exogène: défaut de dilution).

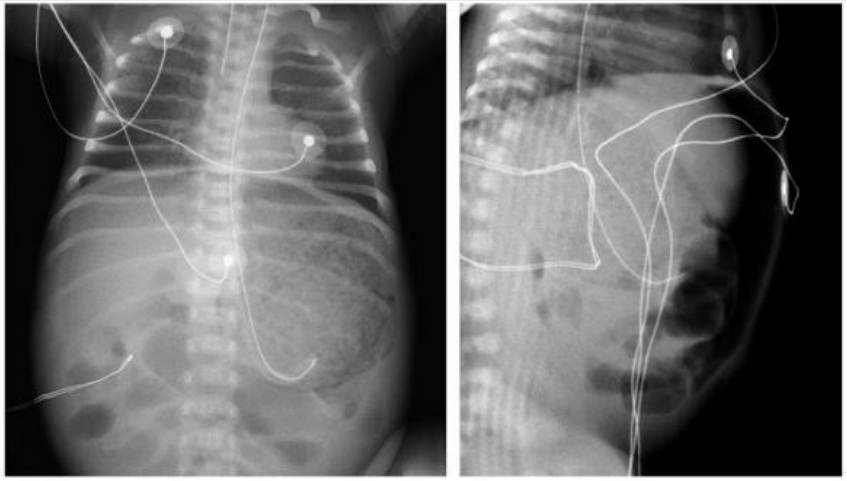

Figure 1. Radiographie d'abdomen sans préparation (face et profil) à 5 j de vie. Volumineuse opacité occupant tout l'hypochondre gauche. Pneumopéritoine.

Figure 2. Aspect peropératoire. Perforation de l'estomac dont les parois sont moulées sur un volumineux lactobézoard. Périviscérite avec aspect très inflammatoire des anses grêles.

Gastrectomie partielle + gastrostomie d'alimentation

Hôpital des Enfants

CAT: CE ingérés recommandations 2013

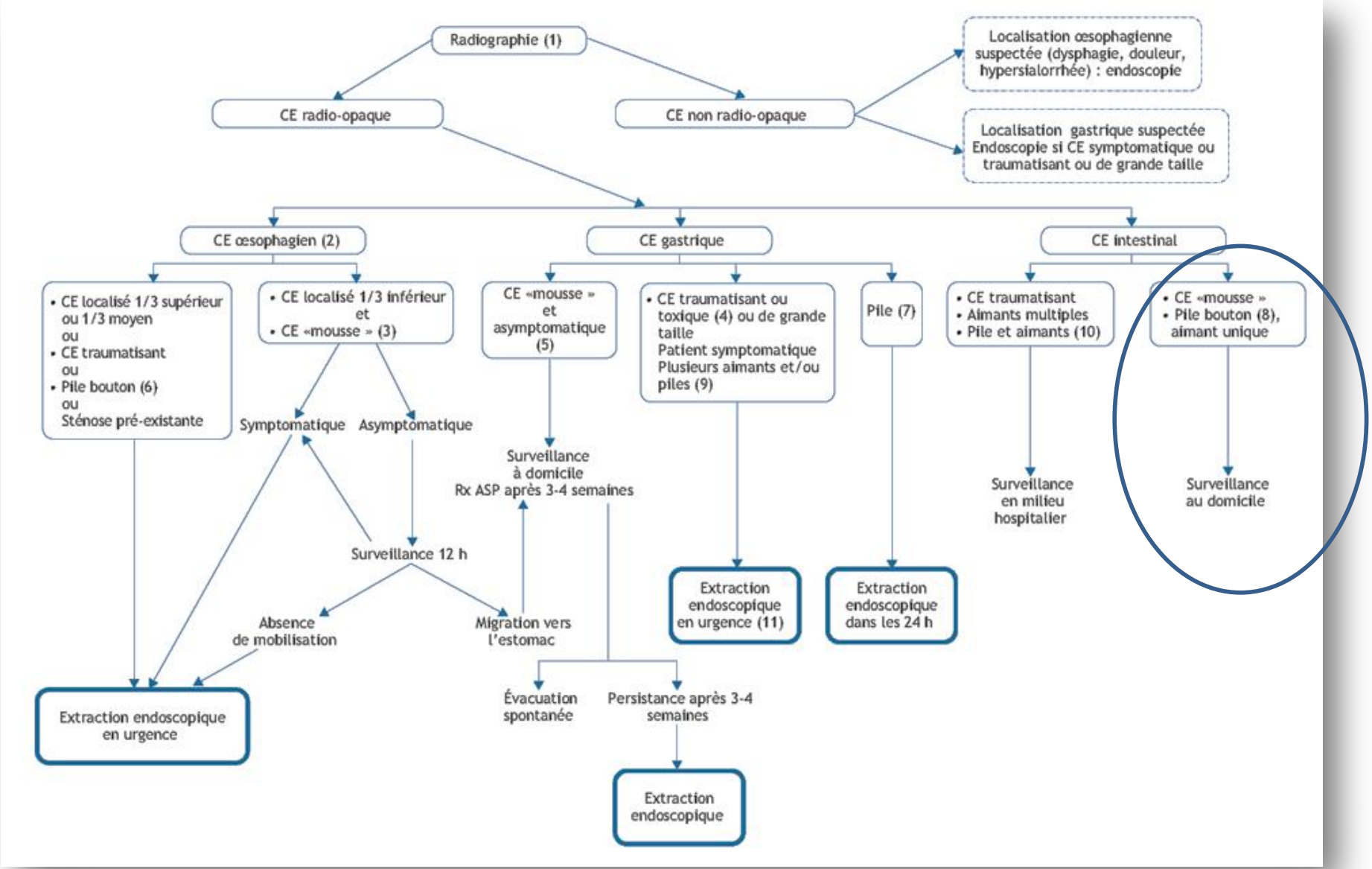

Hôpital des Enfants

Masque COVID : Chien du Pr.Pena pionnier en chirurgie colo-rectale:

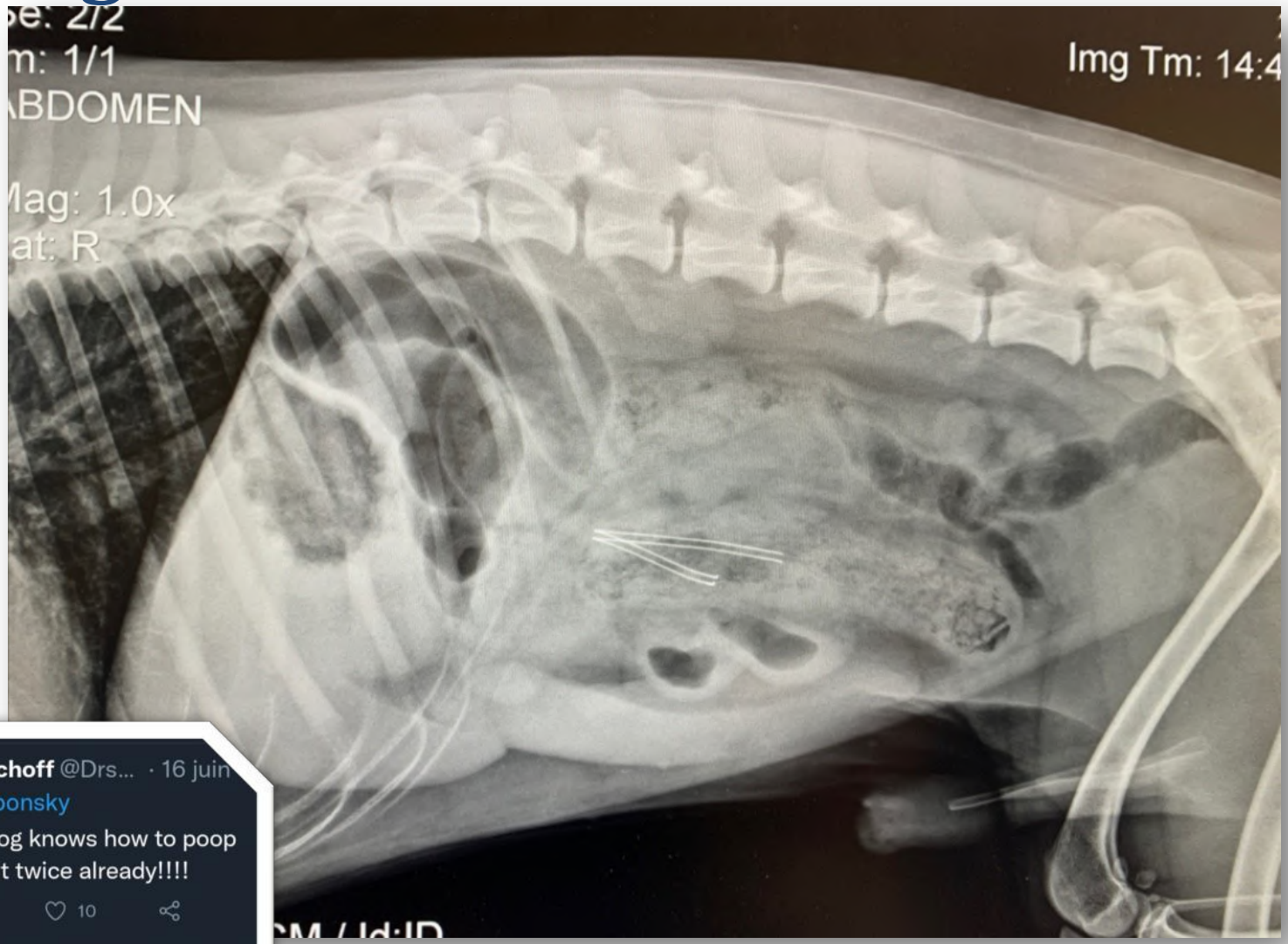

Hôpital des Enfants

4. CE de la sphère uro-génitale:

- Les corps étrangers vaginaux passent souvent inaperçus,

- Ils peuvent se manifester par des écoulements, des saignements vaginaux, ou des vulvovaginites récidivantes.

"Tout écoulement vaginal chez la petite fille non pubère est un CE intra-vaginal jusqu'à preuve du contraire''

- ASP/Echo

- Vaginoscopie: meilleur outil diagnostique et thérapeutique.

- Révélation tardive corrélée avec une plus grande morbidité.

Hôpital des Enfants

12 ans opérée pour lithiase vésicale et bilan d'infection urinaire

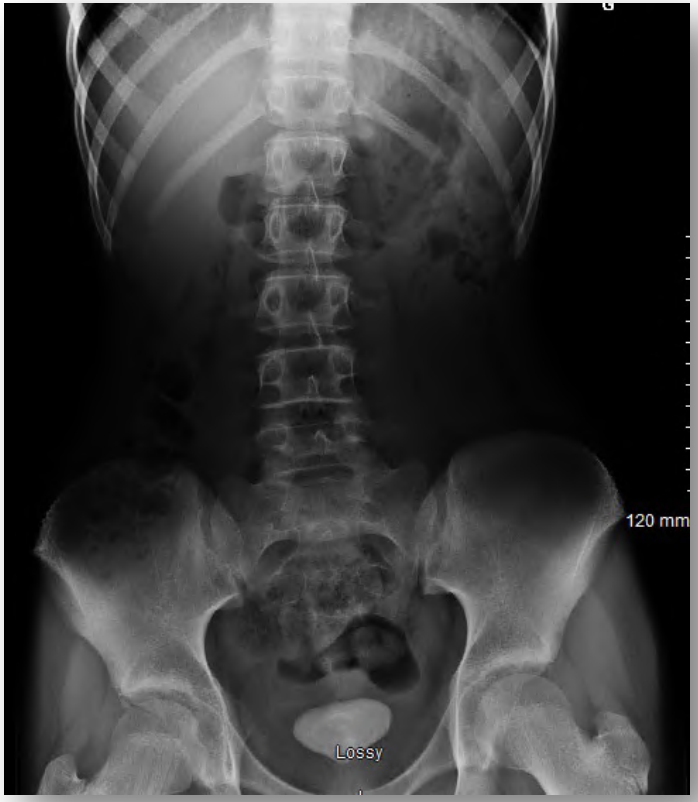

Taille vésicale

Fistule vésico-vaginale de 3 cm de diamètre

Chirurgie réparatrice en plusieurs temps

Sévices/ Patients de psychiatrie:

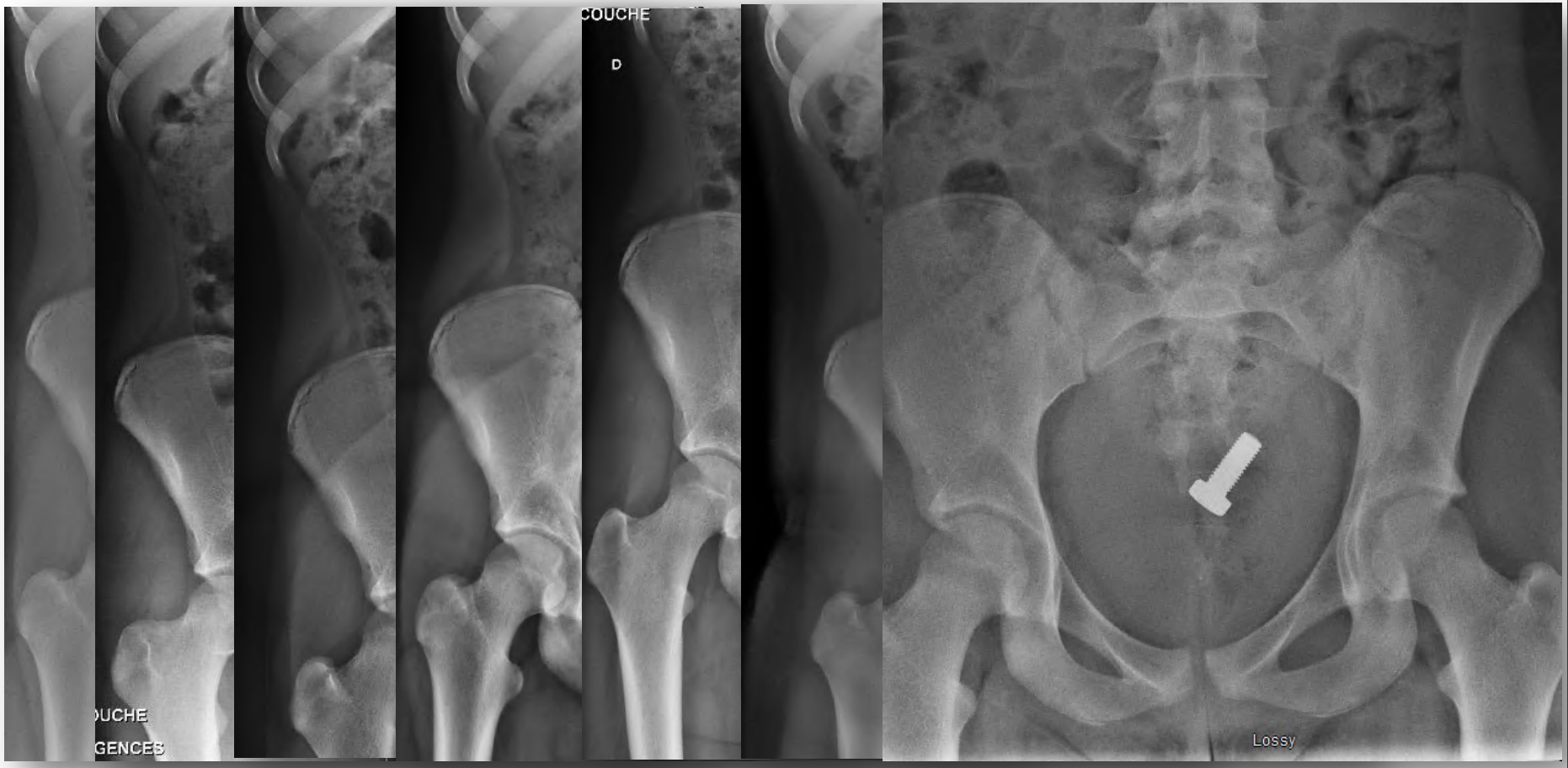

Patiente de 13 ans , depuis 2019 Syndrome frontal suite à un abus
Bouchons, vis, lampe de chevet, poignée de porte, cuillère, gomme,…
Contention / isolement / traitements psychotropes
<u>Porte documents viewer:</u> 20 ASP, 10 AG pour extraction de CE

Hôpital des Enfants

Conclusion:

Vigilance

Possibilités évolutives différentes

- **la simple surveillance à domicile avec des suites simples,**
- **une prise en charge chirurgicale invasives avec un pronostic sévère.**
- **Gestion des séquelles**

Education thérapeutique

Merci

Hôpital des Enfants

Bibliographie:

- Laya BF, Restrepo R, Lee EY. Practical Imaging Evaluation of Foreign Bodies in Children: An Update. Radiol Clin North Am. 2017 Jul;55(4):845-867. doi: 10.1016/j.rcl.2017.02.012. PMID: 28601182.
- Kodituwakku R, Palmer S, Paul SP. Management of foreign body ingestions in children: button batteries and magnets. Br J Nurs. 2017 Apr 27;26(8):456-461. doi: 10.12968/bjon.2017.26.8.456. PMID: 28453326.
- Derkay CS, LeFebvre SM, St George MR. Retrieving foreign bodies from upper aerodigestive tracts of children. AORN J. 1994 Jul;60(1):53-61; quiz 63-6. doi: 10.1016/s0001-2092(07)69664-1. PMID: 8085805.
- Berdan EA, Sato TT. Pediatric Airway and Esophageal Foreign Bodies. Surg Clin North Am. 2017 Feb;97(1):85-91. doi: 10.1016/j.suc.2016.08.006. PMID: 27894434.
- Altokhais TI, Al-Saleem A, Gado A, Al-Qahtani A, Al-Bassam A. Esophageal foreign bodies in children: Emphasis on complicated cases. Asian J Surg. 2017 Sep;40(5):362-366. doi: 10.1016/j.asjsur.2015.12.008. Epub 2016 Feb 24. PMID: 26922630.
- Kim SY, Park B, Kong IG, Choi HG. Analysis of ingested foreign bodies according to age, type and location: a retrospective observational study. Clin Otolaryngol. 2016 Dec;41(6):640-645. doi: 10.1111/coa.12576. Epub 2016 Feb 11. PMID: 26505266.
- Trout AT, Towbin AJ. Seasonal foreign bodies: the dangers of winter holiday ornamentation. Pediatr Radiol. 2014 Dec;44(12):1610-6. doi: 10.1007/s00247-014-3192-9. Epub 2014 Oct 2. PMID: 25274470.
- Uyemura MC. Foreign body ingestion in children. Am Fam Physician. 2005 Jul 15;72(2):287-91. Erratum in: Am Fam Physician. 2006 Apr 15;73(8):1332. PMID: 16050452.
- Zhang YB, Gao ZG, Xiong QX, Zhang LF, Cai DT, Cai JB. Clinical experience in the treatment of children who swallowed multiple magnetic foreign bodies: A report of five cases. World J Pediatr. 2017 Jun;13(3):274-277. doi: 10.1007/s12519-016-0083-1. Epub 2017 Jan 19. PMID: 28101775.
- Closson FT, Lichenstein R. Vaginal foreign bodies and child sexual abuse: an important consideration. West J Emerg Med. 2013 Sep;14(5):437-9. doi: 10.5811/westjem.2013.1.13347. PMID: 24106536; PMCID: PMC3789902.
- Gross IT, Riera A. Vaginal Foreign Bodies: The Potential Role of Point-of-Care-Ultrasound in the Pediatric Emergency Department. Pediatr Emerg Care. 2017 Nov;33(11):756-759. doi: 10.1097/PEC.0000000000001304. PMID: 29095775.
- Sun L, Wang C, Shen Q, Zhu L, Gao H, Chen D, Jin L. Psychiatric referral is required in children with vaginal foreign body injury: A case-control study from China. J Pediatr Nurs. 2020 Jul-Aug;53:e195-e198. doi: 10.1016/j.pedn.2020.04.002. Epub 2020 Apr 27. PMID: 32349881.
- Nayak S, Witchel SF, Sanfilippo JS. Vaginal foreign body: a delayed diagnosis. J Pediatr Adolesc Gynecol. 2014 Dec;27(6):e127-9. doi: 10.1016/j.jpag.2013.10.006. Epub 2014 Mar 19. PMID: 24656699.
- Rodríguez D, Thirumavalavan N, Pan S, Apoj M, Butaney M, Gross MS, Munarriz R. Epidemiology of genitourinary foreign bodies in the united states emergency room setting and its association with mental health disorders. Int J Impot Res. 2020 Jul;32(4):426-433. doi: 10.1038/s41443-019-0194-z. Epub 2019 Sep 10. PMID: 31506609; PMCID: PMC7358199.
- Shao F, Shen N, Hong Z, Chen X, Lin X. Injuries due to foreign body ingestion and insertion in children: 10 years of experience at a single institution. J Paediatr Child Health. 2020 Apr;56(4):537-541. doi: 10.1111/jpc.14677. Epub 2019 Nov 6. PMID: 31693772.

Hôpital des Enfants