gratistodo.com

Urgences Pédiatriques
le 20 Septembre de l'An de Grâce 2020

- Amir 23 mois
- 3ème enfant, né à terme sans atcds NN, PN à 3110g TN à 50 cm, PC à 37 cm, retard développement
- Rhinopharyngite fébrile 15 jours avant
- Pleurs lors des changes, refus de se mettre debout
- Examen dit « normal » et douloureux… Bilan?...
- CRP à 0,8 mg, Hb à 9,7 g, GB à 20000, PNN à 16000, relecture sur lame normale
- Rx « normales »
- Echographie de hanches normale →

Le 22 Septembre de l'An de Grâce 2020

- Amir reconsulte aux UP
- Aggravation progressive
- Refus de la position debout, assise, refus du 4 pattes depuis 48 heures
- Douloureux à la moindre mobilisation
- Pas de fièvre
- « Agitation »

L’examen clinique

- Poids 12kg100 (0,1 DS) Taille 87,5 cm (1 DS) PC 49,5 cm (0,6 DS)
- Auscultation cardio-pulmonaire normale
- Abdomen sans particularité
- Examen cutané
- Examen neurologique
- Examen ORL

L’examen cutané

Pétéchies avant bras gauche

6 hématomes lombaires

L’examen neurologique

- Ne s’assied pas, ne se met pas debout, douloureux de façon diffuse en particulier MI +++
- Conscience normale
- Non méningé
- Soulève avec difficultés ses MI, ROT présents sym, pas de sd pyramidal
- RCA+RC+ RA présents, pas de globe urinaire
- Pas de sd cérébelleux
- Respect des NC

L’examen dentaire

- gingivite
- hypertrophie gingivale
- saignement gencives au contact

Une idée?

- Bilan biologique?
- Bilan radiologique?

Un bilan? Si oui, lequel?

- Hb=9,4 gr, VGM=59 µ, GB=15500, PNN=12000, plaq=564000
- CRP=normale, VS=19 mm/h
- Na=130, k=3,8 mmol, cl=97
- Ca=2,45, ph=1,61
- Ph alc=119, gammaGT=10, TGP=47, TGP=23, CPK=107, ammoniémie normale
- TP=99%, TCA=0,92
- Screening toxicologique négatif

Bilan radiologique : RT / Bassin/ MI rachis

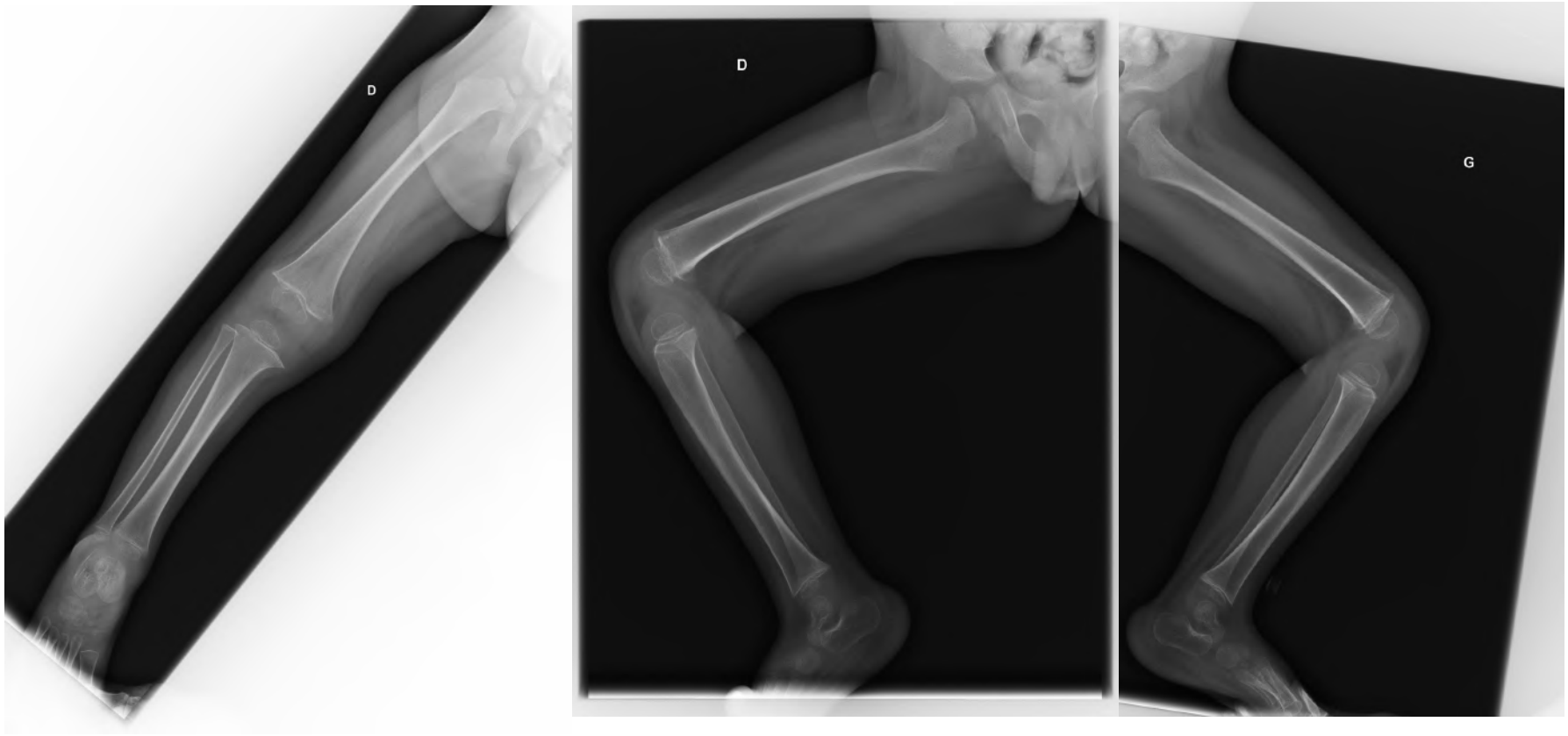

GENOU :

- déminéralisation osseuse diffuse
- élargissement métaphysaire avec bandes claires
- relative bande dense métaphysaire de façon diffuse :
  - genou surtout
  - becs métaphysaires internes
  - micro-arrachements internes au niveau des métaphyses distales des deux fémurs

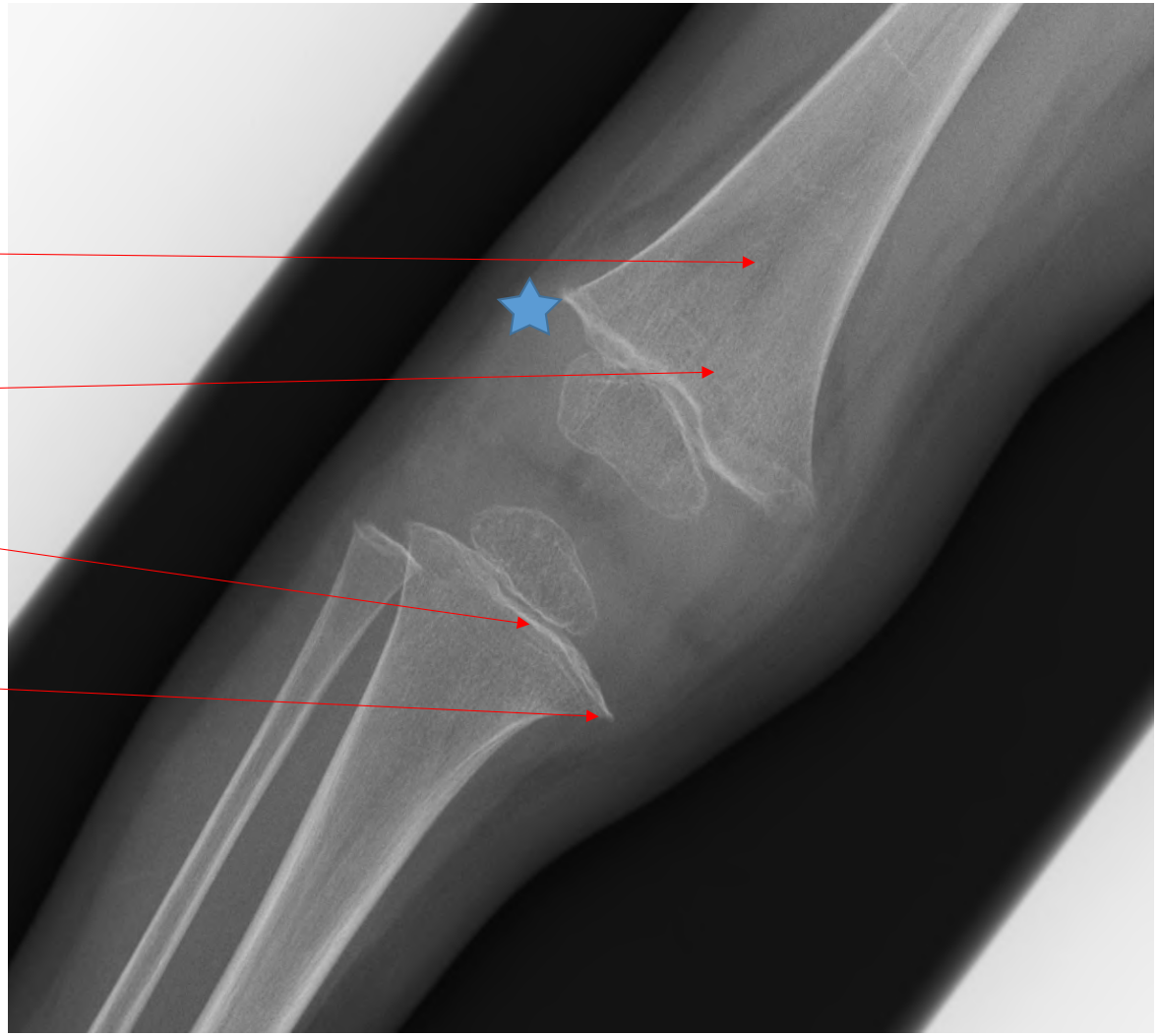

THORAX

- Élargissement cupuliforme des arcs antérieurs atteignant quasiment toutes les côtes
- Remaniements métaphysaires proximaux des deux humérus
- Petits arrachements osseux.

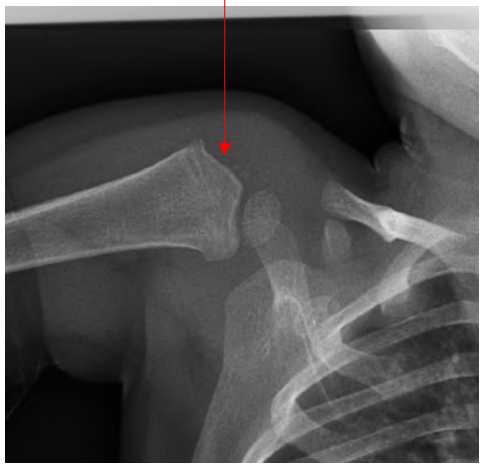

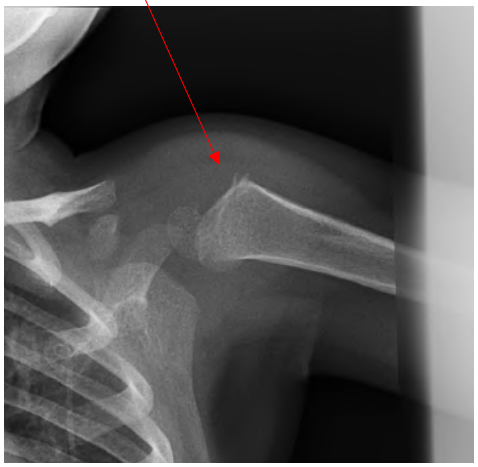

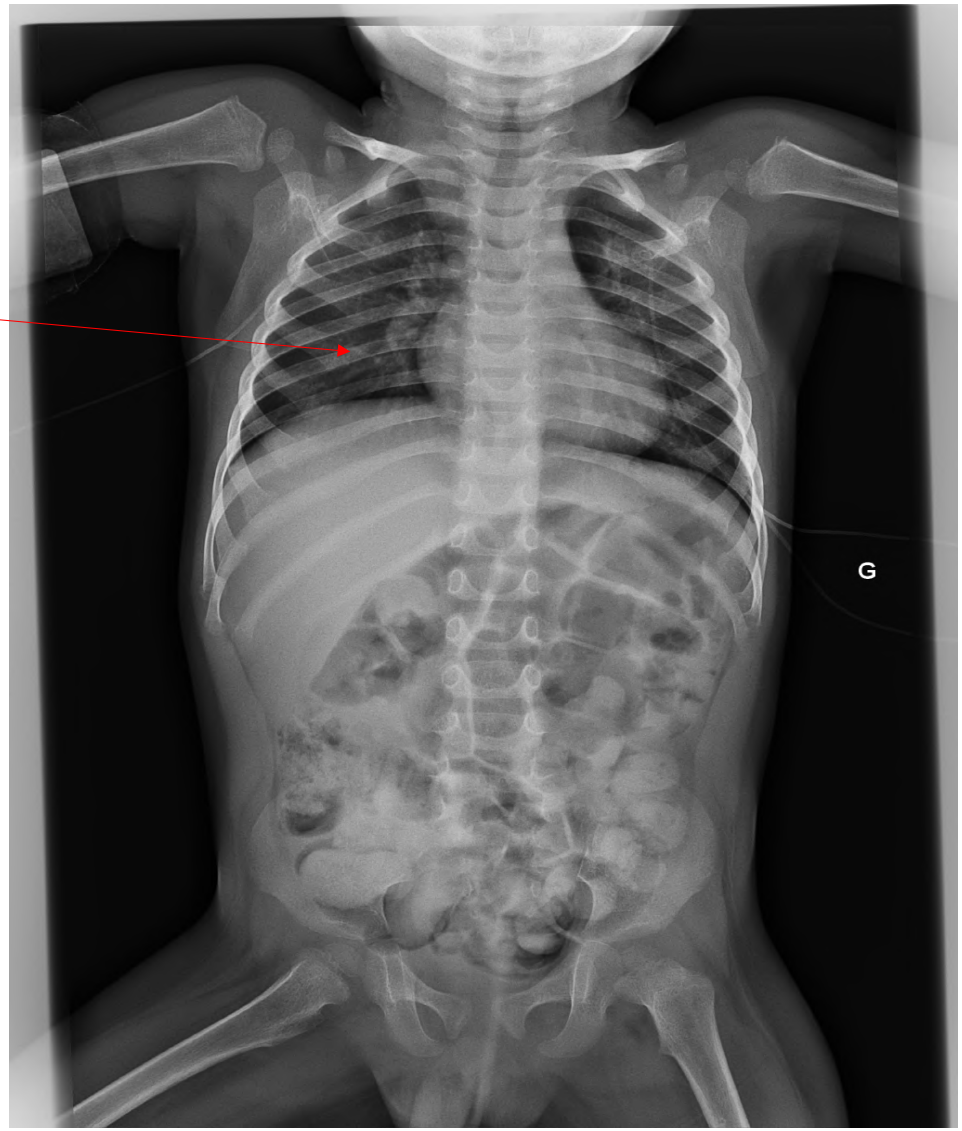

Faut-il aller plus loin? Bilan nutritionnel+hormonal

1) Bilan martial : anémie ferriprive, fer=22 µg (11-24 µmol/l), transferrine=4,4 (2-3,6 g/l), fer=5,7 µmol, coeff sat transf=5,2% (10-30)

2) Nutrition : Alb=30 (38-54 g/l), préalb et RBP basses, Zn, Sé, Cu, Mg normaux

3) Vitamines hydrosolubles :

- **Vitamine B9 : Folate sérique=1,29** (>15 ng/ml)**, folates sang total=204** (280-791 ng/ml)
- Vitamine B1, B6 et B12 normales
- **Vitamine C ou L-ascorbate < 0,468 (>10 mg/l)**

4) Vitamines liposolubles : vitamines A et E normales

5) Bilan thyroïdien normal

6) Bilan phospho-calcique : vitamine D = 11 (10-30 ng/ml)

Conclusion du radiologue :

« Anomalies osseuses :

- déminéralisation diffuse
- élargissement métaphysaire diffus
- petits fractures-arrachements métaphysaires (humérus proximaux, fémurs distaux)

L'aspect fait évoquer en première hypothèse une origine carentielle (scorbut?).

On ne peut pas éliminer de façon formelle un éventuel traumatisme non accidentel ou une éventuelle hémopathie ».

Ligne scorbutique

Bande très dense séparée de la diaphyse par une étroite zone claire non homogène.

Le diagnostic retenu :

Scorbut avec carences nutritionnelles associées
en Fer, en Foldine, en vitamine D,
sur insuffisance d'apports

Garçon de 7 ans 17,6kg (-2DS) 116cm (-1,45DS)

- Kurde, barrière de langue, 1er cs en novembre 2020 → rhume de hanche + ttt martial
- Nouvelle cs 1 mois plus tard : boiterie d'évolution progressive, sans trauma, sans fièvre, pas de marche possible → scinti osseuse 8/01
- Alimentation exclusivement lactée (lait croissance + yaourt) depuis l'âge de 6 mois, trouble du DPM non suivi
- Amyotrophie homogène, pâleur + xérose cutanée, purpura pétéchial des MI, hypertrophie gingivale, gingivorragies
- X rx dites « normales » → allo radiologue pour relecture de clichés avec contexte de malnutrition : signes radiologiques en faveur d'un scorbut

La vitamine C dans l'histoire



- Acide L ascorbique (dextrogyre), acide ascorbique, ascorbates
- Antiquité… Egypte ancienne puis Hippocrate (-460)
- Hippocrate : *« ceux qui sont attaqués, ont une haleine puante, les gencives mollasses et sont sujets à l'hémorragie du nez ; ils ont parfois des ulcères de jambe ».*
- Entre le XV et le XVIII ème siècle, le scorbut décime les équipages des navigations au long cours avec une mortalité estimée entre 50 et 80 %.
- Médecin de bord écossais, James Lind publie un traité sur le rôle curatif des jus d'orange et de citron
- Début du XXe siècle, le médecin hongrois Albert Szent-Györgyi identifie la vitamine C comme la molécule biologique capable de prévenir et guérir le scorbut → prix nobel en 1937

La vitamine C

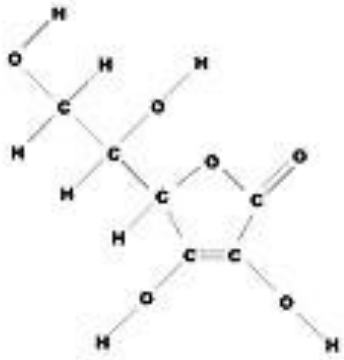

- Hydrosoluble, sensible chaleur (dégradation) et lumière
- Synthèse par mammifère, pas l’homme, pas de stock
- Source : fruits et légumes
- Absorption : intestin grêle, bouche et estomac,
- Elimination : urines
- Dans l'organisme : cristallin de l’œil / GB / l'hypophyse / surrénales / cerveau

Sources de vitamine C

230 mg GOYAVE 100 g	**180 mg** POIVRON JAUNE 100 g cru	**180 mg** CASSIS 100 g	**160 mg** POIVRON ROUGE 100 g cru
90 mg KIWI 100 g	**90 mg** POIVRON JAUNE 100 g cuit	**80 mg** POIVRON ROUGE 100 g cuit	**70 mg** LITCHI 100 g
65 mg BROCOLI 100 g cuits	**60 mg** CHOUX DE BRUXELLES 100 g cuits	**60 mg** FRAISES 100 g	**60 mg** CHOU ROUGE 100 g cru
50 mg ORANGE 100 g	**50 mg** CITRON 100 g	**50 mg** ANANAS 100 g	**45 mg** CHOU FLEUR 100 g cuit
35 mg CHOU ROUGE 100 g cuit	**25 mg** FRAMBOISES 100 g	**15 mg** THYM 10 g frais	**15 mg** PERSIL 10 g frais

Rôles multiples de la vitamine C

- Anti-oxydant : rôle combiné avec vitamine E – sélénium- zinc
- Fonctionnement cérébral : production de neurotransmetteurs
- Fabrication du collagène, formation du tissu conjonctif de la peau, des ligaments et des os, cicatrisation
- Maintien de la fonction immunitaire, absorption du fer….

Apports nutritionnels conseillés par jour

Apport nutritionnel conseillé (ANC)	0,5 mg/kg minimum
Bébés 0-6 mois	40 mg*
Bébés 7-12 mois	50 mg*
Bébés 1-3 ans	60 mg
Enfants 4-8 ans	75-90 mg
Garçons 9-13 ans	100 mg
Filles 9-13 ans	100 mg
Garçons 14-18 ans	110 mg
Filles 14-18 ans	110 mg
Hommes 19-70 ans	110 mg
Femmes 19-70 ans	110 mg
Hommes 70 ans et +	110 mg
Femmes 70 ans et +	120 mg
Femmes enceintes	120 mg
Femmes qui allaitent	130 mg

Chez les fumeurs, les besoins en vitamine C accrus au moins 130 mg par jour.

Causes de carence en vitamine C

1) Apports insuffisants : régime strict, anorexie, trouble de la déglutition, trouble de l'oralité, fructosémie
2) Diminution de l'absorption (pathologies digestives, interactions médicamenteuses)
3) Augmentation des besoins (infection, âge, grossesse, allaitement)
4) Augmentation de l'élimination (hémodialyse)

Facteurs majorant le risque de carence vit C

1) alcoolisme
2) tabagisme
3) âge (les personnes âgées sont plus vulnérables)
4) pathologies psychiatriques (notamment la dépression)
5) régimes alimentaires strictes
6) pathologies intestinales (troubles d'absorption)
7) brûlure cutanée étendue
8) diabète
9) hémodialyse et dialyse péritonéale
10) surcharge en fer
11) grossesse et allaitement
12) croissance

Traitement

- 2 formes L et D, la forme L ascorbate (dextrogyre) est absorbée et active
- Administration orale fractionnée dans journée (R intestinaux saturables)
- Enfant : 100 mg à 500 mg/j
- Adulte : maximum 1000 mg/j
- Corriger les carences associées

Scorbut (1)

- *Scorbut* (latin/suédois) : œdème due à l'ingestion de grandes quantités de lait caillé
- Carence prolongée en vitamine C
- Dès 1 à 3 mois
- Apports insuffisants (trouble de l'oralité, nutrition parentérale), tr absorption, augm besoins, majorationélimination
- Asthénie, anorexie, irritabilité, stagnation du poids, diarrhée
- Atrophie musculaire, signes neurologiques, douleurs musculo-squelettiques

  « pseudo-paralysie de Barlow »
- Syndrome hémorragique: hématomes, pétéchies, hémarthrose, h sous-périostées
- Signes dermatologiques : chute des cheveux, hyperkératose follic, ***poils en tire bouchon***
- Signes dentaires : chute dents, gingivite, hypertrophie gingivale, saignements gingivaux

Scorbut(2)

- Signes radiologiques : déminéralisation, bande dense métaphysaire, élargissement métaphysaire ***« rosaire scorbutique »,*** fractures-arrachements,
- Bilan nutritionnel complet
- Traitement :
  - E : ascorbate de calcium 100 mg : 200 à 500 mg/jour
  - Ad : vitamine C liposomale 1 gr par jour 15 jours
- Apports recommandés :
  - enfants : 40 à 100 mg/j
  - 110 mg 20-60 ans
  - 120 mg PA
- Compensation des autres carences associés (fer, vitamine D notamment)

« Message in a bottle » …

- Carence en vitamine C
- Dès 1 à 3 mois
- Terrain prédisposant
- AEG, douleurs musculo-squelettiques
- Signes dermatologiques et dentaires, hémorragiques
- « Paradontopathie, purpura, asthénie, asthralgie »
- Signes radiologiques : déminéralisation, ligne scorbutique, élargissement métaphysaire, fractures-arrachements
- L Ascorbate + manger des fruits et légumes frais

Sans la vitamine C…

Puis…

Pour citer le Docteur Cécile Debuisson

….

« On est plus sexy avec la vitamine C »

N’est ce pas?…

NUTRIVITA
VITAMINE C
LIPOSOMALE
Haute absorption
Immunité · Tonus · Vitalité
400 mg
90
gélules

Nous vous remercions…