Le STRIDOR

Définition

- **Bruit anormal**, plus ou moins strident, émis par la respiration
- Créé mécaniquement par les turbulences de l'air passant dans les voies aériennes supérieures **obstruées**
- Le stridor est un **symptôme**, souvent **inaugural**
- Révélateur d'une **anomalie** impliquant le pharynx, le larynx et la trachée

Définition

Se distingue :

- Du snoring
  - Ronflement ou stertor
  - Inspiratoire
  - Origine nez ou pharynx : extra thoracique
    - Nasopharynx : HVA
    - Oropharynx : HA, macrognathie, macroglossie
    - Hypo pharynx : pharyngomalacie, tuméfaction base de langue
  - Son grave
  - Disparait bouche ouverte
  - S'aggrave tétine dans la bouche (nasopharynx)
- Du wheezing
  - Sifflement expiratoire
  - Origine bronches : intra thoracique

Particularités pédiatriques

- Etroitesse des VAS chez l'enfant
- Anatomie se modifie avec la croissance
- Nouveau-né : cou court - petite bouche - grosse langue - ventilation nasale (permettant la tétée) et buccale lors des pleurs
- Ventilation buccale vers 3 mois
- Rétrécissement cricoïdien < 5 mm chez le NN

Rappels anatomiques

- Projection : C4
- S'invagine et se collabe à l'inspiration, très mobile
- Se divise entre :
  - l'étage ***sus-glottique***, situé entre la base de la langue et les cordes vocales
  - la ***glotte***, composée des cordes vocales
  - l'étage ***sous-glottique***
    - situé juste en dessous des cordes vocales, jusqu'à la trachée
    - partie la plus étroite chez l'enfant : 4,5 mm chez le nouveau-né

CAT face à un stridor

- ***Savoir le reconnaitre***
  - Demander aux parents d'enregistrer ou filmer leur bébé +++
- Préciser son anamnèse et ses caractéristiques
- Examen clinique - Orientation étiologique
  - Souvent banal, mais pas toujours !
  - La cause infectieuse chez le moins de 3 mois est rare +++
- Dépister les signes de gravité
- Quand demander un avis spécialisé ? Quel stridor explorer ?
- Quelle prise en charge initier ?
- Quelle surveillance organiser ?

Savoir le reconnaitre

- Aigu et musical (chant) ou grave et rauque (cornage)

- Perçu à l'inspiration, à l'expiration ou bi phasique
  - **inspiratoire** : signe une obstruction du larynx (extra thoracique)
  - **expiratoire** : signe une pathologie trachéale (intra-thoracique) ou obstruction laryngée sévère
  - **inspiratoire ET expiratoire** :
    - obstruction glottique et/ou sous glottique
    - souvent sévère ou signe des lésions fixées

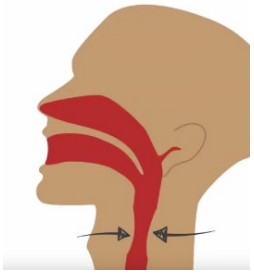

CAT face à un stridor

- Savoir le reconnaitre
  - Demander aux parents d'enregistrer ou filmer leur bébé +++
- ***Préciser son anamnèse et ses caractéristiques***
- Examen clinique - Orientation étiologique
  - Souvent banal, mais pas toujours !
  - La cause infectieuse chez le moins de 3 mois est rare +++
- Dépister les signes de gravité
- Quand demander un avis spécialisé ? Quel stridor explorer ?
- Quelle prise en charge initier ?
- Quelle surveillance organiser ?

Anamnèse et caractéristiques

- Apparition soudaine ou progressive
- Aggravation rapide ?
- Intermittent ou permanent
- Facteurs d'apparition-atténuation-aggravation
  - Alimentation-pleurs : notion d'effort
  - Décubitus
  - Au cri
  - Au sommeil

La forte intensité du bruit n'en fait pas forcément un critère de gravité

CAT face à un stridor

- Savoir le reconnaitre
  - Demander aux parents d'enregistrer ou filmer leur bébé +++
- Préciser son anamnèse et ses caractéristiques
- ***Examen clinique - Orientation étiologique***
  - Souvent banal, mais pas toujours !
  - La cause infectieuse chez le moins de 3 mois est rare +++
- Dépister les signes de gravité
- Quand demander un avis spécialisé ? Quel stridor explorer ?
- Quelle prise en charge initier ?
- Quelle surveillance organiser ?

Examen clinique

- Comorbidités respiratoire-cardiologique-neurologique
- Syndrome malformatif
  - Malformation craniofaciales
  - Hémangiomes cutanés
- Poids, Taille, PC, FR, SaO2, FC, TA
- Conscience-comportement (geignard-hypotonie)
- Coloration
- Signes de détresse respiratoire
  - Cyanose-sueurs-position-attitude
  - Dyspnée
  - Présence de signes de lutte
- Mauvaise prise pondérale
- Qualité du cri
  - Atteinte des CV
  - Eteint, étouffé : atteinte supra glottique (épiglottite)

Antécédents

- Néonataux :
  - Condylomes maternel (papillomatose laryngée NN)
  - Voie basse ou césarienne
  - Extraction instrumentale
  - Dystocie
  - Intubation
- Chirurgicaux :
  - Cervico-thoracique - lésions nerfs laryngés - paralysie CV
- Age du diagnostic
  - Aide distinguer des étiologies congénitales ou acquises en fonction des groupes d'âge (NN, NRS, enfant, ado)
  - Dès la naissance : cause souvent congénitale
- RGO (œdème des muqueuses respiratoires)

Orientation étiologique

- Orientation *selon âge d'apparition*
  - ***Dans les 15 jours de vie*** : laryngomalacie essentielle probable
  - ***Avant 1 an*** : souvent congénital - malformatif
  - ***Après 3 ans*** : souvent acquis : infection – traumatisme - tumoral
- *Orientation selon contexte*
  - Infectieux :
    - Laryngite – épiglottite – laryngo-trachéite bactérienne
  - Non infectieux : selon âge d'apparition
    - À la naissance
    - Période néonatale et petite enfance < 1 an
    - Acquises après la période néonatale

	Symptômes à la naissance	Symptômes à manifestation néonatale < 1 an	Causes acquises en dehors de la période néonatale
Supra glottique	Laryngomalacie	Laryngomalacie	Anaphylaxie
	Kystes laryngés (congénitaux)	Lymphangiome	CE respiratoire ou digestif
	Lymphangiome	atrésie laryngée	Traumatisme
	Séquence Pierre Robin		Abcès retro pharyngés
	Atrésie des choanes		Lymphangiome
	Atrésie laryngée		Epiglottite
Glottique	Paralysie des cordes vocales	Palmure	Anaphylaxie
	Diastème et fentes laryngées	Papillomatose laryngée	Brulures voies respiratoires
	Palmure		Traumatisme
	Atrésie laryngée		Palmure
			Papillomatose laryngée
Sous glottique	Sténose sous glottique	Trachéomalacie	Laryngite « croup » Laryngo-trachéites bactériennes
	Trachéomalacie	Hémangiome sous glottique	Trachéomalacie
	Palmure	Palmure	Séquelle intubation trachéale/trachéotomie (sténose, granulome, kystes)
	Atrésie laryngée	Séquence Pierre Robin	Laryngospasme
			Dyskinésie laryngée épisodique Granulomatose sous glottique (GPA)

Etiologies les plus fréquentes

Supra glottiques	Glottiques
laryngomalacie (le plus fréquent)	palmures laryngées délétion 22q11/syndrome vélo-cardio-facial
pharyngo-laryngomalacie	diastèmes laryngés
kyste valéculaire	paralysie d'une corde vocale Chirurgie cardiaque/CA (43%) Arnold Chiari-forceps (5%) idiopathique (35%)
laryngocèle masse (lymphangiome++)	

Sous glottiques	Trachéales
sténose sous glottique	trachéomalacie
kyste sous glottique	sténoses trachéales
masse (hémangiome++)	compressions extrinsèques • vasculaires • tumorales

Laryngomalacie

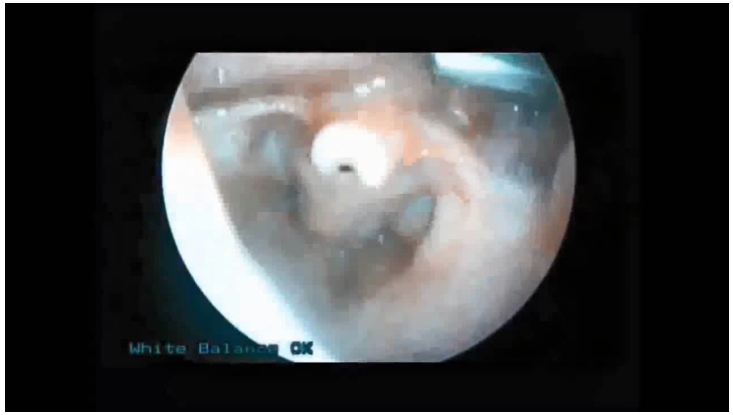

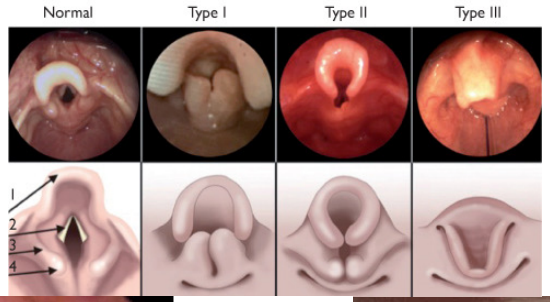

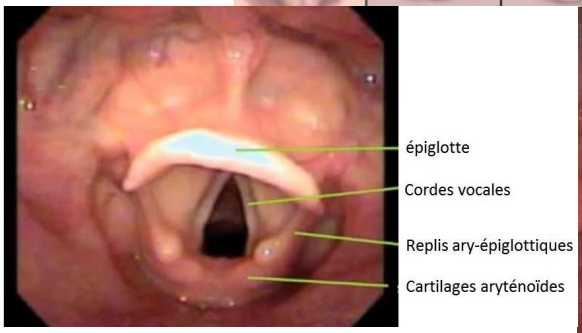

Normal

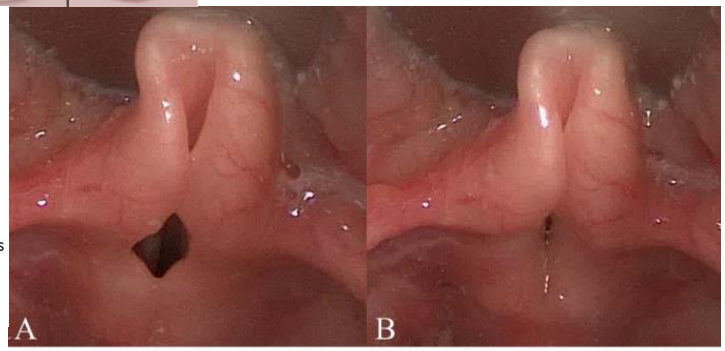

Expiration

Inspiration

Congenital Laryngeal Web-Atresia

- Uncommon
- Failure of laryngeal recanalization
- Most are glottic (75%)
- Most are anterior
- Thin, membranous
  Thick, fibrotic
- Complete laryngeal atresia is incompatible with life and need emergent tracheostomy

Laryngeal & Laryngotracheoesophageal Clefts

- Diagnosis
  - CXR- pneumonia
  - Barium swallow- contrast spill over into the trachea
  - Direct laryngoscopy best single test
    - Observe and palpate the interarytenoid area
    - Relationship to the vocal cords

Subglottic Hemangiomas

- Diagnosis
  - Direct Laryngoscopy
    - Compressible
    - Asymmetric, usually posterolateral
    - Bluish or reddish discoloration
  - CT & MRI

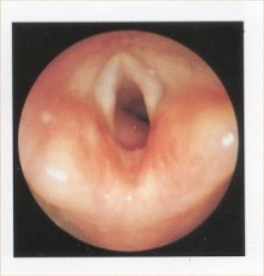

Laryngeal Web Diagnosis

- Symptoms
  - **Vocal dysfunction**
    - **Hoarseness**
    - **Aphonia if severe**
  - **Airway obstruction**
  - **Stridor Biphasic**
- Flexible laryngoscopy
- Direct Laryngoscopy
- Airway films if subglottic or cricoid pathology are present

Congenital Subglottic Stenosis

- Diagnosis
  - DL Scopy & Bronchoscopy
    - Visualize the entire larynx
    - Distinction of membranous vs cartilagenous
    - Synchronous lesions
  - Measurement of the stenosis
    - ET tube placement at sequential size

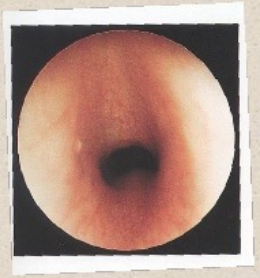

Kyste valéculaire

épiglottite

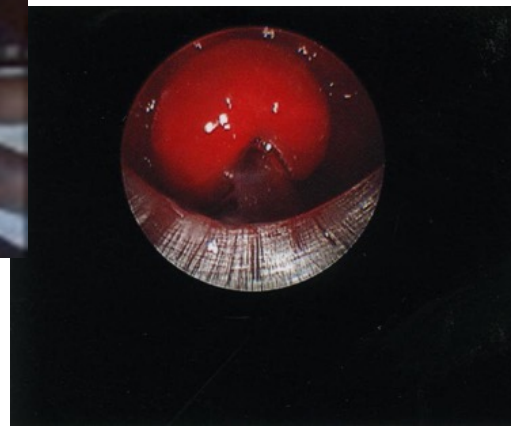

ACUTE LARYNGITIS

- More common in older children and Adolescents
- Usually caused by virus
- Precipitating factors
- Chief complaint is hoarseness

- Generally self-limiting and without long-term sequelae

- Treatment: symptomatic

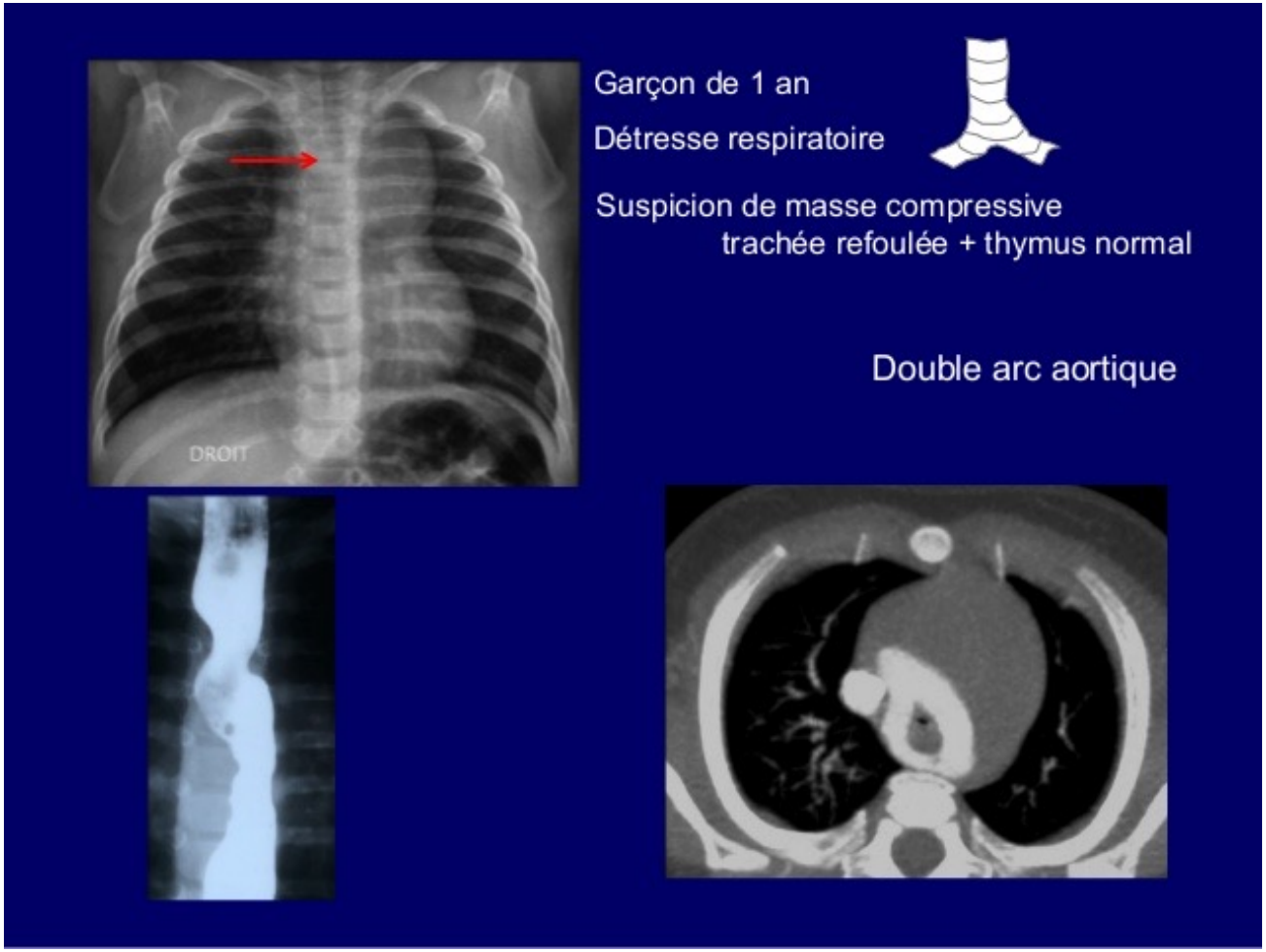

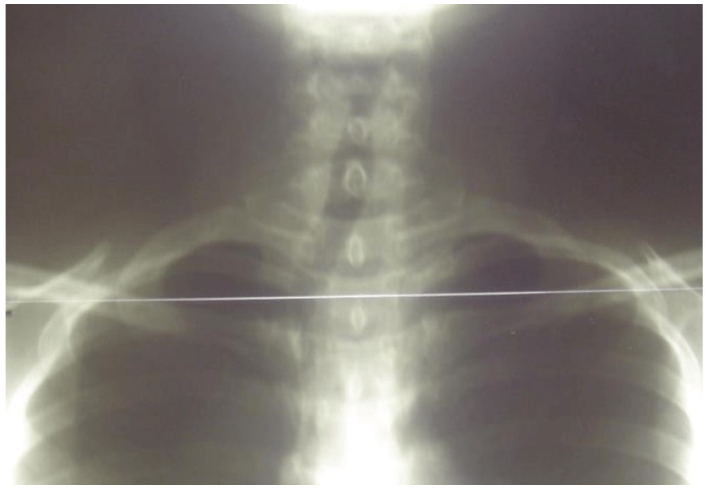

Déviation trachéale
Lymphangiome kystique cervico-thoracique

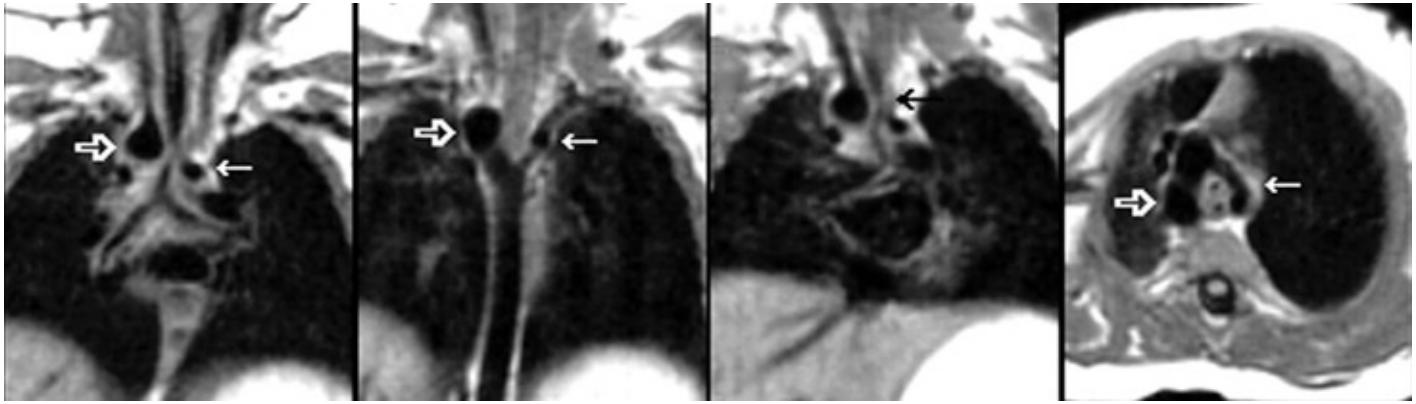

CAT face à un stridor

- Savoir le reconnaitre
  - Demander aux parents d'enregistrer ou filmer leur bébé +++
- Préciser son anamnèse et ses caractéristiques
- Examen clinique - Orientation étiologique
  - Souvent banal, mais pas toujours !
  - La cause infectieuse chez le moins de 3 mois est rare +++
- ***Dépister les signes de gravité***
- Quand demander un avis spécialisé ? Quel stridor explorer ?
- Quelle prise en charge initier ?
- Quelle surveillance organiser ?

Signes de gravité

- Difficultés alimentaires-retentissement pondéral
  - Fausses routes
  - Malaises
  - Épisodes de cyanose
  - Dyspnée
  - Fatigabilité, tétées laborieuses
- Sommeil agité - pauses respiratoires
- Encombrements bronchiques répétés (inhalation)
- Vomissements répétés

CAT face à un stridor

- Savoir le reconnaitre
  - Demander aux parents d'enregistrer ou filmer leur bébé +++
- Préciser son anamnèse et ses caractéristiques
- Examen clinique - Orientation étiologique
  - Souvent banal, mais pas toujours !
  - La cause infectieuse chez le moins de 3 mois est rare +++
- Dépister les signes de gravité
- ***Quand demander un avis spécialisé ? Quel stridor explorer ?***
- Quelle prise en charge initier ?
- Quelle surveillance organiser ?

Quand demander un avis spécialisé ?

- En urgence si signes respiratoires francs
- Sans urgence si absence de signe de mauvaise tolérance
- Cs ORL si stridor simple
- Cs conjointe ORL/pneumo-pédiatre sur stridor complexe, en hospitalisation ou HDJ

Quel stridor explorer ?

- Exploration systématique si :
  - Signes de gravité
  - Retentissement staturo-pondéral
  - Aggravation des symptômes
  - Persistance du stridor après 18 mois/2 ans
- Exploration «facile » dans tous les autres cas
- Endoscopie des voies aériennes indispensable au diagnostic

Examens complémentaires

Endoscopie (laryngo-trachéoscopie) : examen de référence

- Fibroscope flexible
  - en vigile sans intubation : exploration dynamique indispensable
  - sous AG sans intubation : exploration fine espace sous glottique
- Fibroscope rigide
  - sous AG
  - exploration fine paroi post (fente, diastèmes…)
- Exploratrice et/ou thérapeutique
  - recherche de causes anatomiques ou tumorales
    - pharyngoptose ou glossoptose
    - kyste base de langue
    - laryngomalacie
    - œdème inflammatoire ou peptique
    - angiome sous glottique
    - trachéomalacie
  - corps étranger pharynx/larynx/trachée haute
    - Extraction sous AG

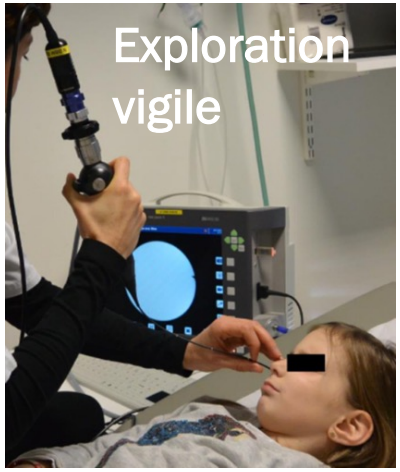

Examens complémentaires

- Imagerie
  - Radiographie du thorax de face
    - Anatomies VA > et <
    - Signes indirects compression axe aérien
    - Déviation médiastinale
    - Anomalies arcs aortiques et gros vaisseaux
    - CE radio visible
  - Echo cervicale
    - Masses et tuméfactions (abcès amygdaliens ou para pharyngés, kystes, hémangiomes, lymphangiomes…)
  - TOGD
    - Empreinte par compression arcs vasculaires anormaux
  - Angioscan ou IRM (compression extrinsèque, anomalie gros vaisseaux)
- Ph métrie
- Bilan infectieux peut être nécessaire en cas de fièvre

CAT face à un stridor

- Savoir le reconnaitre
  - Demander aux parents d'enregistrer ou filmer leur bébé +++
- Préciser son anamnèse et ses caractéristiques
- Examen clinique - Orientation étiologique
  - Souvent banal, mais pas toujours !
  - La cause infectieuse chez le moins de 3 mois est rare +++
- Dépister les signes de gravité
- Quand demander un avis spécialisé ? Quel stridor explorer ?
- ***Quelle prise en charge initier ?***
- Quelle surveillance organiser ?

Prise en charge

- Traitement spécifique de la cause
  - Extraction d'un CE ➡ endoscopie rigide
  - Laryngite ➡ Corticothérapie/adrénaline nébulisée
  - Epiglottite ➡ TTT de la cause, infectieuse ou non
  - Angiome sous glottique ➡ bétabloquants (propranolol)
  - Malformations gros vaisseaux, kystes ➡ chirurgie
- Limiter les agressions sur les VAS
  - Mesures hygiéno-diététiques ➡
    - Lavage des mains
    - Eviction contacts malades
    - Fractionnements des biberons
    - Epaississement du lait / lait AR
    - Désinfection rhino pharyngée
  - Carnet vaccinal à jour ++
  - Eviter la collectivité les premiers mois de vie
  - Laryngomalacie isolée ➡ Anti acide

Traitement médicamenteux non consensuel

- Mesures simples consensuelles
  - Position proclive
  - Lait épaissi ou AR
- ORL : IPP
  - Inexium® 1mg/kg (Hors AMM avant 1 an)
  - Dilution : ½ sachet ou 1 sachet et qqs ml de lait ou eau
- Gastro-entérologue :
  - Pas de reflux acide chez le nouveau-né mais reflux basique
  - Traitement par Ranitidine (antagoniste des récepteurs H2 de l'histamine) (Raniplex)®
- Pneumologue :
  - Attention au risque d'hépatite notamment
  - Inexium® 1 mois max

Traitement médical
Recommandations IPOG 2017 (Intern.Ped ORL Groupe)

- En l'absence de symptômes associés : pas de traitement
- Dans le cas contraire, indication au traitement anti acide au choix du médecin
- Antagoniste du récepteur H2 de histamine (H2RA)
  - Meilleure tolérance
  - Efficacité 40 à 60 % sur acidité
  - Formes légères
- Inhibiteur pompe à proton (IPP) (Inexium®)
  - Meilleure efficacité
  - Tolérance moins bonne
  - Formes sévères ou échec H2RA

CAT face à un stridor

- Savoir le reconnaitre
  - Demander aux parents de filmer leur bébé +++
- Préciser son anamnèse et ses caractéristiques
- Examen clinique - Orientation étiologique
  - Souvent banal, mais pas toujours !
  - La cause infectieuse chez le moins de 3 mois est rare +++
- Dépister les signes de gravité
- Quand demander un avis spécialisé ? Quel stridor explorer ?
- Quelle prise en charge initier ?
- ***Quelle surveillance organiser ?***

Quelle surveillance organiser ?

- Suivi rigoureux croissance SP
- Pister l'apparition de nouveaux symptômes
- Maintenir recommandations règles hygiéno-diététiques
- Tenir carnet vaccinal à jour
- Eviter la collectivité les premiers mois de vie
- Poursuite TTT anti acide jusqu'à la verticalisation ou disparition du stridor

Proposition de CAT en cas de stridor chez l'enfant

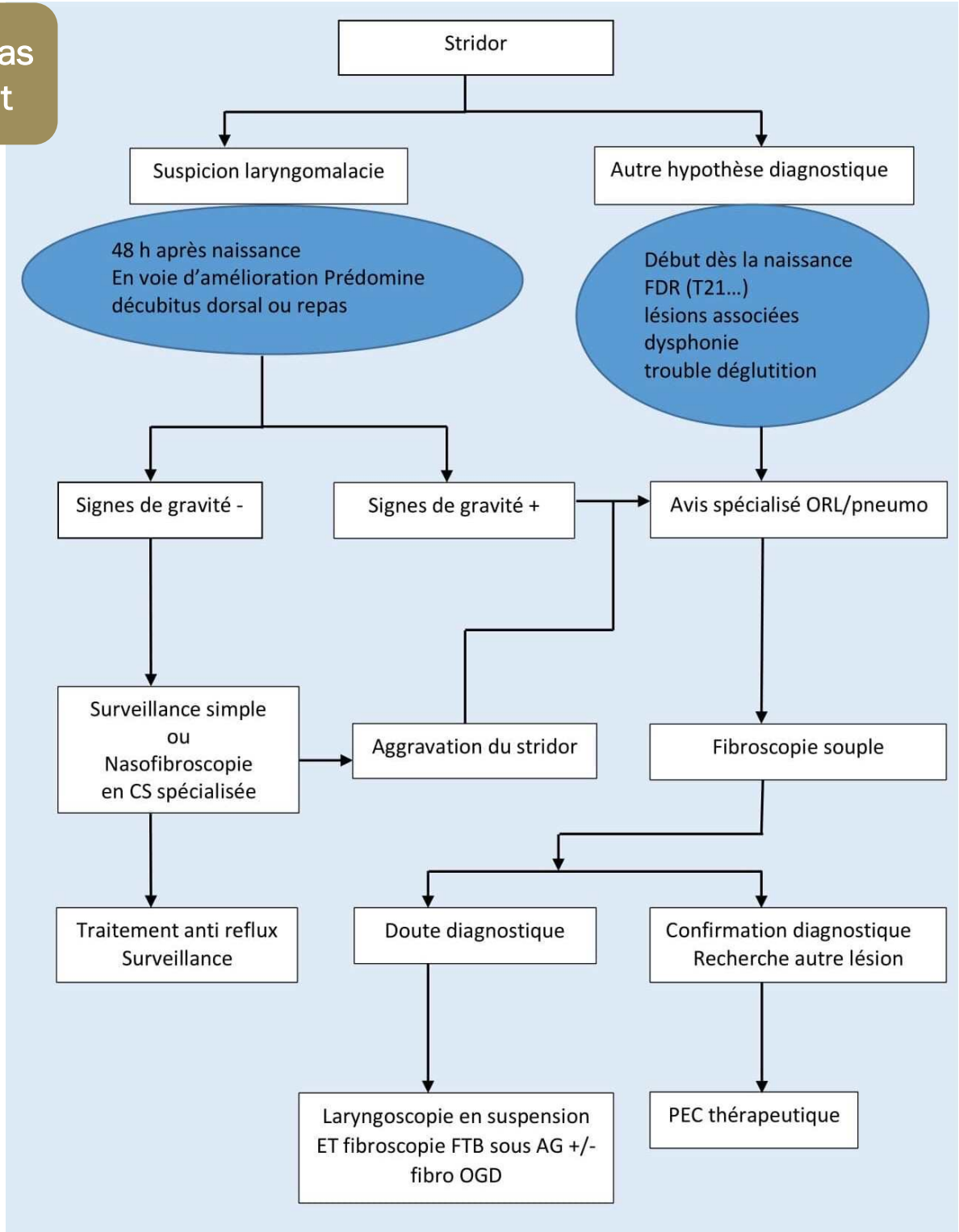

Take home message

- Le stridor est un ***symptôme*** qui démasque une ***anomalie*** de l'arbre respiratoire
- Ne pas banaliser, avoir exploration facile
- Etiologies diverses et multiples, de la plus bénigne à la plus grave
- La cause infectieuse n'est pas la plus fréquente chez le moins de 3 mois
- Le stridor chronique révèle souvent une cause congénitale (laryngomalacie)

Bibliographie

- Pfleger A, Eber E. Assessment and causes of stridor. Paediatr Respir Rev.2016 Mar;18:64-72.
- Bluher AE, Darrow DH. Stridor in the Newborn. Pediatr Clin North Am. 2019 Apr;66(2):475-488.
- Miller MR, Vitone SF, Kiell EP, Potisek NM. When Acute Stridor Is More Than Croup. J Pediatr 2019 Nov;214:237-237.
- Carter J, Rahbar R, Brigger M, Chan K, Cheng A, Daniel SJ, et al. International Pediatric ORL Group (IPOG) laryngomalacia consensus recommendations. International Journal of Pediatric Otorhinolaryngology. Juill 2016;86:256-61.
- McCafferC, Blackmore K, Flood LM. Laryngomalacia: is there an evidence base for management? J LaryngolOtol. 2017 Nov ;131(11):946-54.