SYNDROME D'ACTIVATION MACROPHAGIQUE – SAM

HAEMOPHAGOCYTIC LYMPHO HISTIOCYTOSIS- HLH

Dr Marlène Pasquet
Immunologie pédiatrie
CHU Toulouse

JUP 2020

HLH

HAEMOPHAGOCYTIC
LYMPHO HISTIOCYTOSIS

HLH

HAEMOPHAGOCYTIC
LYMPHO HISTIOCYTOSIS

HLH

HAEMOPHAGOCYTIC
LYMPHO HISTIOCYTOSIS

SOURCE:
CINCINNATI CHILDRENS HOSPITAL
ONLINE HTTPS://YOUTU.BE/VXOY5328MZC



PLAN

- Definition
- Une histoire clinique
- Symptômes
- Investigations pour le diagnostic
- Formes secondaires
- Formes primitives
- Traitement

DEFINITION

- Les macrophages activés prolifèrent et phagocytent les cellules (plaquettes, GR..) et endommagent des organs suite à la production de cytokines.

- Cellules NK qui doivent normalement éliminer les macrophages activés ne jouent pas leur role.

- Les cellules T cytotoxiques qui devraient éliminer les macrophages présentant un antigène ne le font pas.



La moelle osseuse (ou d'autres organs foie par ex) montre des images d'hémophagocytose

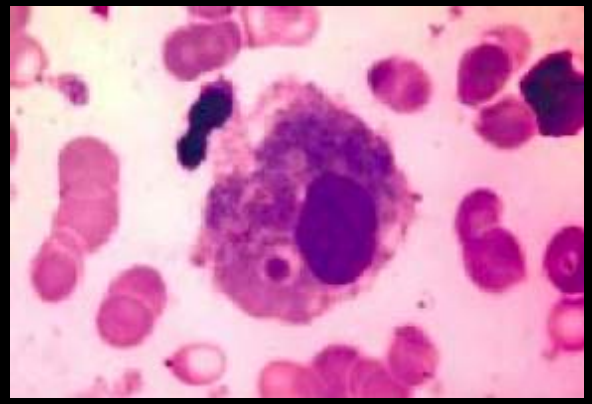

KINDA, 3 ANS

- Parents réfugiés syriens cousins germains, 4 enfants
- ATCDs :
  - 9 mois hospitalisation en Espagne : fièvre, infection?
  - 11 mois : gingivostomatite herpétique Bordeaux, lymphopénie globale a controler
  - 2 ans : Urgences fièvre, BU 70 leuco, AEG
    - PCR enterovirus et EBV pos gorge, CRP 200, hyperleucocytose avec lymphocytose..
- 15/12/2016 : reconsulte aux Urgences pour fièvre et stomatite étiquettée gingivostomatite herpétique
- 18/12/2016 : AEG +++ fièvre, somnolence

KINDA, 3 ANS

- A l'examen
  - Enfant très altérée, somnolente, tres fébrile
  - Angine ulcéronécrotique
  - Eruption maculopapuleuse corps avec intervalle peau saine
  - Hépatomégalie 5 cms, pas de splénomégalie

- Biologie :
  - BES : Na 124, K 3,5,
  - TGO 238, TGP 120, Protidémie 54, bili 134 dont 128 Bili direct
  - NFS pq : HB 8,8, plaquettes 100 G/L, Gb 8520 dont 6000PNN PNN, 2500 lymphos , 600 monocytes
  - TP 40%, Facteur V 128%, ddimères 4000, TCA P/T 1,3, Fg 0,4
  - LDH 984, Triglycéride 3.8, lipase 30, CRP 58

KINDA 3 ANS
QUELS AFFIRMATIONS SONT VRAIES ?

- Ca tableau peut etre compatible avec un diagnostic d'hémopathie
- L'absence de neutropénie n'est pas compatible avec un tableau de SAM
- L'hypoprotidémie est un signe de SAM
- L'absence de signes de CIVD avec hypoFg isolée est en faveur d'un SAM
- L'absence de splénomégalie oriente vers un SAM secondaire

KINDA 3 ANS
QUELS AFFIRMATIONS SONT VRAIES ?

- Ca tableau peut etre compatible avec un diagnostic d'hémopathie
- L'absence de neutropénie n'est pas compatible avec un tableau de SAM
- L'hypoprotidémie est un signe de SAM
- L'absence de signes de CIVD avec hypoFg isolée est en faveur d'un SAM
- L'absence de splénomégalie oriente vers un SAM secondaire

KINDA 3 ANS

- Myélogramme :
  - Moelle grade III, pas de blastes
  - Nombreux macrophages avec signes d'hémophagocytose
  - PCR EBV et B19 positive sur moelle
- Bilan virologique :
  - Sérologie CMV IA, EBV IA
  - PCR EBV 4 log, CMV neg
- LCR :
  - pauci cellulaire, 2 éléments sur le cytopsin, beaucoup d'ombres nucléaires, qq lymphocytes activés
  - Pas d'agent infectieux

KINDA 3 ANS
QUE POUVEZ VOUS CONCLURE ?

- On peut exclure formellement une hémopathie
- Le diagnostic de SAM doit etre confirmé pas une ponction histologique (Os ou foie)
- L'origine secondaire post infectieuse est à prioriser
- L'origine primitive semble la plus probable
- Une IRM cérébrale doit etre demandée dans le contexte

KINDA 3 ANS
QUE POUVEZ VOUS CONCLURE ?

- On peut exclure formellement une hémopathie
- Le diagnostic de SAM doit etre confirmé pas une ponction histologique (Os ou foie)
- L'origine secondaire post infectieuse est à prioriser
- L'origine primitive semble la plus probable
- Une IRM cérébrale doit etre demandée dans le contexte

KINDA 3 ANS

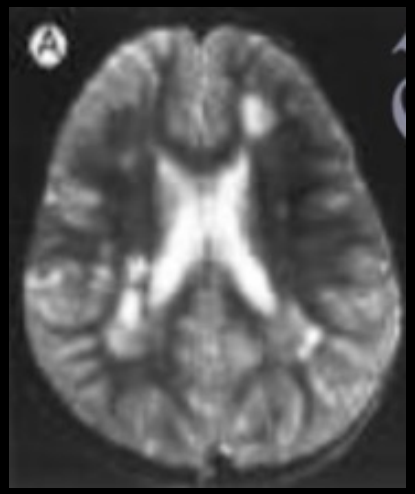

- IRM cérébrale : anomalie de la substance blanche signaux FLAIR frontopariétale ‘aspéficique’..

DIAGNOSTIC

CLINIQUE

- Fièvre
- Splénomégalie- hépatomégalie
- Lymphadénopathie
- Altération de l'EG
- Rash
- Syndrome hémorragique
- Paleur/signes d'anémie
- Œdème
- Troubles de conscience
- Convulsions/ Ataxie

Hépatite/Cytopénies inexpliqués

Fièvre/Rash
lymphadenopathie
Hepatosplenomegalie
Histoire familiale HLH
Terrain génétique/Age

Suspicion de SAM

Ferritine (très) augmentée

Non → SAM suspecté

Oui → SAM peu probable

INVESTIGATIONS COMPLEMENTAIRES

BIO

STANDARD

- NFS pq
- Ferritine
- Natrémie
- Myélogramme
- ASAT/ALAT
- Triglicérides
- Fibrinogene - BHémostase

SPECIALISE

- Fonction NK
- Sol IL2r (soluble CD25)

INTENSITE VARIABLE

A peine perceptible…

Menace vitale à court terme

CRITERES DIAGNOSTIQUES

- 1/ Fièvre
- 2/ Cytopenies (touchant au moins 2 lignées)
  - Hb <9g/dl; Pq <100 G/L, PNN <1000/mm3
- 3/ Ferritine augmentée (habituellement >500)
- 4/ Hypertrigliceridemie (>3mmol/L) or fibrinogene <1.5g/l
- 5/ Hémophagocytose sur un prélèvement histoligique (sans signe de malignité)
- 6/ Splénomegalie
- 7/fonction NK absente ou diminuée
- 8/sIL2 recepteur >2400 U/ml

5/8 CRITERES

INVESTIGATIONS ULTERIEURES

- IRM cérébrale
- Ponction lombaire
  - Recherche d'une pleiocytose avec lymphocytes actives
  - Recherche d'agents infectieux
- Imagerie abdominale/ thoracique (suspicion de SAM secondaire/malin)

SAM PRIMITIF OU SECONDAIRE?



Who was first ?

DEFINITION



Maladies malignes
Maladies auto-immunes ou rhumatismales

INFECTIONS

I'M EATING ALL CELLS AND EXCRETING CYTOKINES!!

Maladies métaboliques
Intolérance aux proteins dibasiques

Déficits immunitaires primitifs

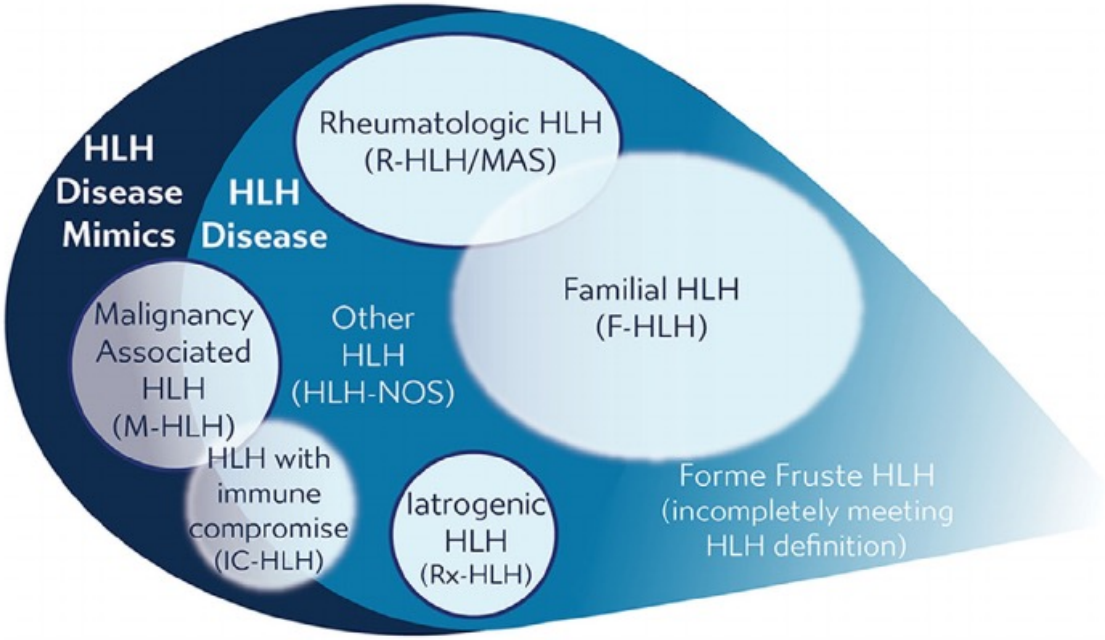

Jordan, Ped Blood Cancer, 2019

SAM SECONDAIRE

LEISHMANIOSE

- *Gagnaire, MH Pediatrics, 2000*

- Signes cliniques
  - Pancytopénie,
  - hypoFg,
  - HyperTG,
  - cytolyse hépatique,
  - hémophagocytose

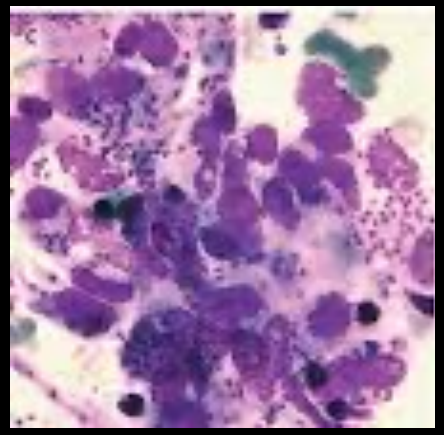

MALADIES INFLAMMATOIRES

- <u>Etude Française</u>
  - *Stephan JL, Rheumatology, 2001*
  - 24 enfants, 18 ACJ, 2 Polyarthrites, 2 LED, 2 autres
  - Entrée dans la maladie, N=3
  - Soins intensifs, n=12
  - Décès, n=2

MALADIES INFLAMMATOIRES

- Fièvre élevée 24
- Splénomégalie 14
- Syndrome hémorragique 6
- Détresse respiratoire 12
- Syndrome neurologique 12
- Hypofibrinogénémie 24
- Hypertriglycéridémie 24
- Elevation transaminase 24
- Pancytopénie 24

Facteurs déclenchants N=11
Associé à une infection

- EBV
- VZV
- B19
- Coxsackie
- Salmonella
- Pneumocystis
- (pas de VIH mais y penser)

Modification thérapeutique

SAM PRIMITIF

THIS IS NOT MACS FAULT



Dans les deficits immunitaires, NK or Cytotoxic T cells n'arrivent pas à regular MAX quand ils sont actives et cela résulte dans une activité macrophagique excessive

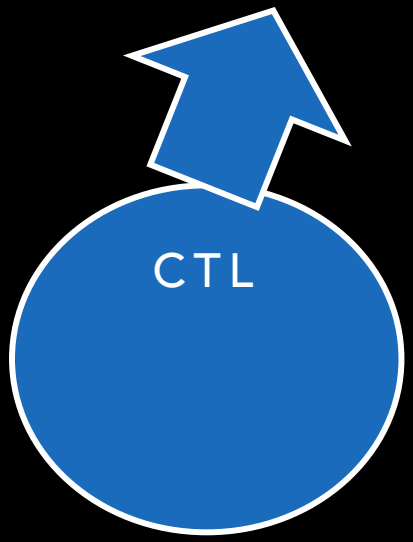

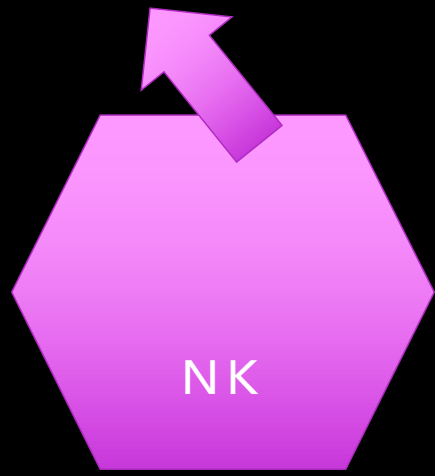

PLACE GLOBALE DE LA GENETIQUE..

REGULAR ARTICLE

blood advances

Frequency and spectrum of disease-causing variants in 1892 patients with suspected genetic HLH disorders

Vanessa Gadoury-Levesque,[1] Lei Dong,[2] Rui Su,[2] Jianjun Chen,[2] Kejian Zhang,[3] Kimberly A. Risma,[1] Rebecca A. Marsh,[4] and Miao Sun[5]

[1]Division of Allergy and Immunology, Cincinnati Children's Hospital Medical Center, University of Cincinnati, Cincinnati, OH; [2]Department of Systems Biology, Beckman Research Institute of City of Hope, Monrovia, CA; [3]Coyote Bioscience, USA, San Jose, CA; and [4]Division of Bone Marrow Transplant and Immune Deficiency and [5]Division of Human Genetics, Cincinnati Children's Hospital Medical Center, University of Cincinnati, Cincinnati, OH

Key Points

- A definite genetic diagnosis was made in 10.4% of 1892 patients with suspected HLH by a panel approach including 15 HLH-associated genes.

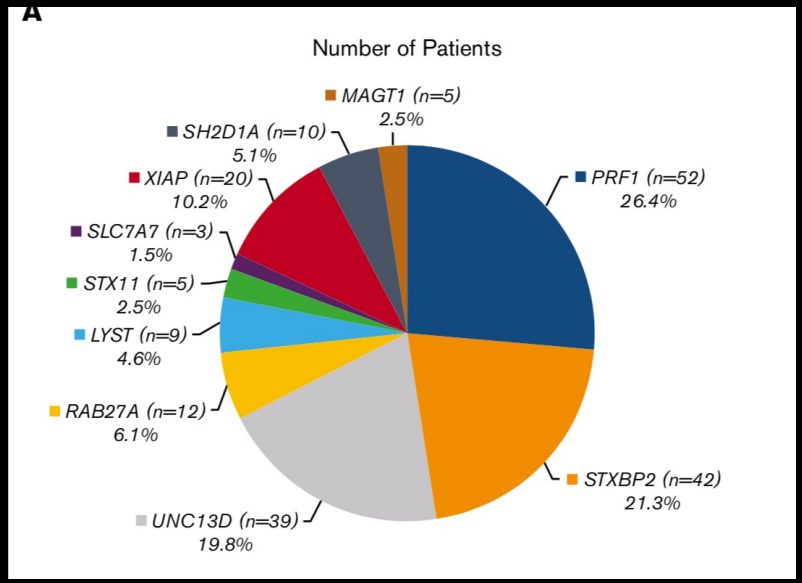

PREDISPOSITIONS GENETIQUES

Disease	Protein, *gene*	Special features	Flow cytometric findings [71,72]
FHL2	Perforin *PRF1*	Typically early onset. But frequent hypomorphic mutation A91V with partial/late onset HLH [29].	Perforin expression low or absent, normal NK degranulation.
FHL3	MUNC13-4 *Unc13D*	Typically early onset. CNS disease frequent [98].	Defective NK degranulation.
FHL4	Syntaxin11 *STX11*	Rare. Onset typically beyond first months of life. Almost exclusively found in patient of Turkish (and Arab) descent. [99]	Defective NK degranulation. Case with normal degranulation has been reported [100].
FHL5	MUNC18-2 *STXBP2*	Late onset frequent and typically with hypogammaglobulinemia. Early-onset associated with severe enteropathy not responsive to HSCT. Low-frequency sensorineural hearing deficit [68]. Platelet adhesion defect with modest clinical relevance [8].	Defective NK degranulation.
Griscelli Syndrome 2	RAB27A	Late onset frequent. Partial albinism, frequent CNS involvement.	Defective NK degranulation.
Chediak–Higashi Syndrome	LYST	Partial albinism, giant granules in blood cells. Mild psycho-motor retardation. Late-onset HLH ("accelarated phase") frequent.	Defective NK degranulation.
Hermansky–Pudlak Syndrome 2	AP3B1	Partial albinism. Platelet adhesion defect with low clinical relevance. Neutropenia not only with active HLH. Only one case of HLH reported [101].	Defective NK degranulation.
XLP1	SAP *SH2D1A*	X-linked. Almost exclusively EBV-driven HLH with very severe course. Hypogammaglobulinemia. Increased risk of lymphoma. [24]	SAP expression low or absent. Reduced number of NKT-cells.
XIAP deficiency (XLP2)	XIAP *BIRC4*	X-linked. Mild or partial HLH frequent. EBV frequent but not exclusively [96]. HSCT not in all cases indicated. Colitis, which may be the only presenting feature, appears to respond to HSCT [12].	XIAP expression low or absent. Reduced number of NKT-cells.
ITK deficiency	ITK, *ITK*	EBV-associated	Reduced number of NKT-cells [102].
CD27 deficiency	CD27, CD27	EBV-associated. Increased risk of lymphoma, hypogammaglobulinemia [103]	Low CD27 expression.

Janka, Blood review, 2016

Pour trouver une cause immunologique:

- SAP protein (flow)
- XIAP protein (flow)
- Dégranulation des cellules T et NK (Necker, Marseille), Perforine (Toulouse)
- Analyse des cheveux (Griscelli, Chediack Higashi, Hermanski Pudlack type 2)
- PCR virales EBV CMV Adénovirus, autre..

Le bilan immunitaire de débrouillage est souvent normal !!

DEFICIT IMMUNITAIRE ET HLH

- Déficit en perforine
- XLP (X- Linked lymphoproliferative disease): Mutations dans le gène SH2D1A / protein SAP (lymphoma, hypogammaglobulinémie)
- XLP2: Mutations dans gène BIRC4 gene/ protein XIAP (pseudo chron)
- Familial (mutations de MUNC13-4, STXBP2, STX11 affectant la cytotoxicité et/ou la dégranulation)

DEFICIT EN PERFORINE MECHANISME

- L'elimination normale des macrophages actives par les cellules T/NK cytotoxiques se fait par lyse cellulaire grace à l'entrée de la perforine par un pore cellulaire
- Perforine est dans les granules des T cytotoxiques et cellules NK cells –perforation du macrophage et endocytose
- Granules sécretées par NK/CTLs contiennent des proteases comme granzyme B qui induisent l' apoptose

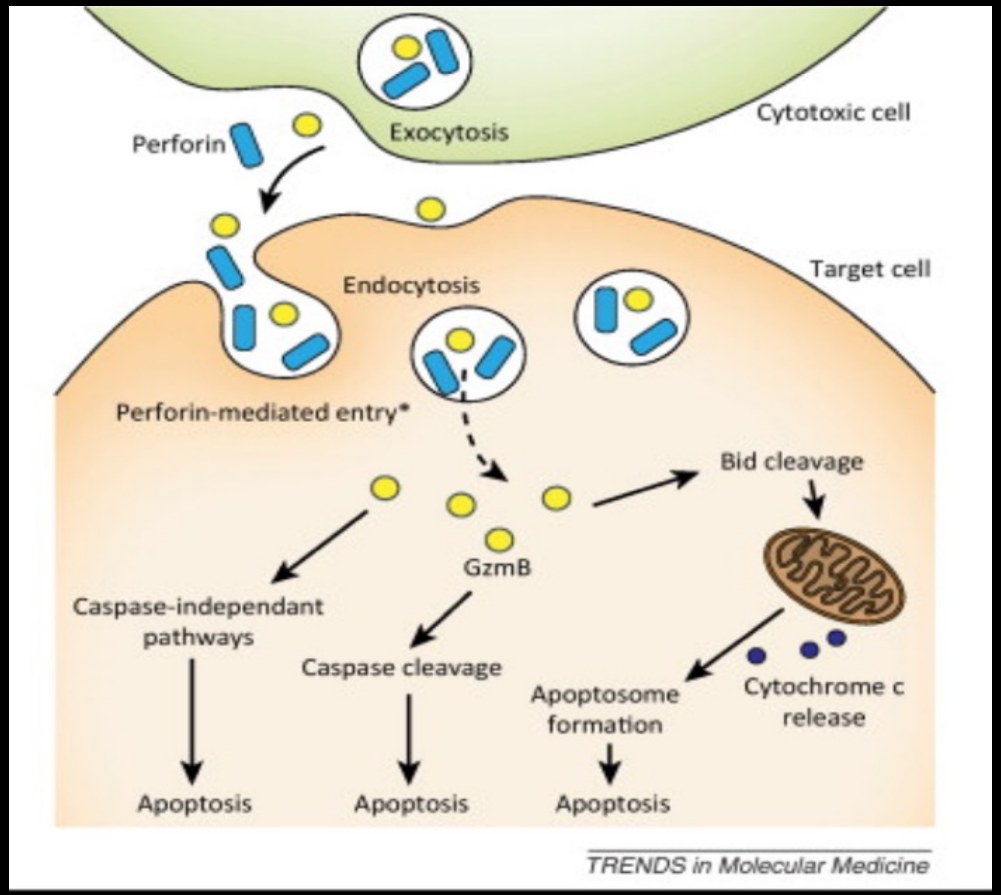

SYNDROME AVEC ALBINISME

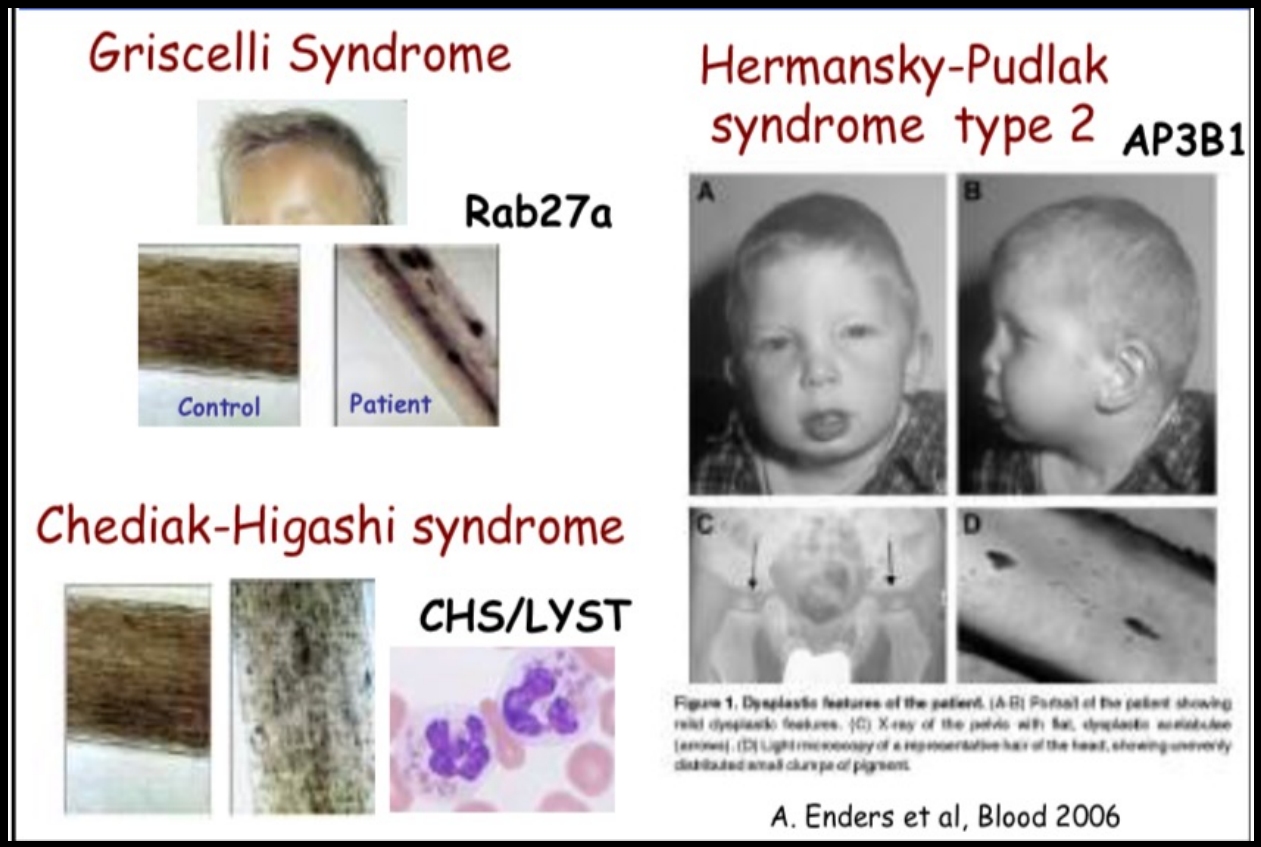

Moushous, SHIP, 2019
Pasquet, 2020

TRAITEMENT MEDICAL

- Traiter la cause de tout SAM secondaire +++
- Dexamethasone, cyclosporine, etoposide (HLH 2004)
- En France, formes constitutionelles: alemtuzumab
- Ponctions lombaires: intrathecal MTX après 2 semaines et controle du bilan d'hémostase si signes neuros, IRM, PL



- ALLOGREFFE DE MOELLE (formes primitives)

GUERISON

- Avec traitement medical seul : OS 51-55% 3 ans
- Allogreffe OS >80% 5 ans (chimerisme > 50% bons résultats, décès infections..)
- Quelques rechutes post greffe, surtout age adulte (souvent SNC)

KINDA, FIN DE L'HISTOIRE

- Traitement par anti CD20 + corticoides + ciclosporine
- Alemtuzumab + allogreffe de moelle
- Donneur identifié : frere génoidentique…mais, anomalies de la dégranulation
- Donneur haploidentique identifié (père)
- Décès d'infection généralisée a adénovirus en post greffe

MOHAMMED, 5 MOIS

- 3 bronchiolite entre naissance et 5 mois
- Pneumocystose traitée
- 25/07/2019 : admis aux urgences pour insuffisance hépatocellulaire avec SAM..
- Décès rapide en réanimation

A l'interrogatoire… cousin de KINDA
Identification déficit en IRF9 à l'exome

MERCI



REFERENCES

- Komp DM, Macnamara J, et al. Elevated soluble IL-2 receptor in childhood haemophagocytic histiocytic syndromes. Blood 1989;73:2128-2132
- Henter,JI, Horne AC, et al. Review: HLH- 2004: Diagnostic and Theraputic Guidelines for Hemophagocytic Lymphohistiocytosis. Ped blood cancer 2007;48:124-130
- Fadeel B. et al FAMILAL hlh: Too little cell detah can seriously damage your health. Leuk and Lymph. 2001 Vol 42: 1-2
- Stepp SE. Perforin gene defects in Familial HLH. Science 1999
- Sepulveda, Current opinion Immunol, 2017
- Janka, Blood review, 2016