Hôpitaux de Toulouse

Centre de référence Sud-Ouest SO RARE Maladies Rénales Rares

Purpura rhumatoïde

8èmes journées d'Urgences Pédiatriques

Toulouse

2 octobre 2020

Dr ENOCH Carole

Service de Néphrologie Médecine Interne Pédiatrique

Hôpital des Enfants Toulouse

Epidémiologie

- Purpura rhumatoïde = Vascularite à IgA :
  - Vascularite systémique des petits vaisseaux avec dépôts tissulaires de complexes immuns contenant des IgA
- Vascularite la plus fréquente de l'enfant
  - + fréquent entre 2 et 11 ans (âge moyen 6 ans). Bornes max 5 mois - 89 ans
  - Sex ratio 1,5 avec légère prédominance masculine
- Incidence : 10 à 30 cas/100 000 habitants de moins de 17 ans (varie selon les séries) Dermatologie de L'enfant Chapitre 113 - Vasculite à IgA (purpura rhumatoïde) Dermatologie de L'enfant Guide Pratique des Pathologies et Infections Cutanées du Nourrisson à L'adolescent 2019. Pages 680-684
- Etiologie inconnue mais pic hivernal et survenue fréquente après infection aigue (VAS+++)

Présentation

- Tétrade
  - Purpura vasculaire cutané
  - Atteinte articulaire
  - Atteinte digestive
  - Atteinte rénale
- Manifestation plus rares
  - Orchiépidydimites ++, urétrites, prostatites
  - Atteinte neurologique (céphalées, convulsions, coma)
  - Pancréatite, parotidites, myosites, hémorragies intra-alvéolaires, myocardites…

Diagnostic

- Repose sur l'association des signes cliniques de la tétrade
- Pas de marqueurs biologique spécifique
  - IgA ni sensible, ni spécifique
- Classifications
  - American College of Rheumatology (1990)
    - Modifié en 1994 lors de la conférence de consensus de Chapel Hill
  - Helander et al

S.D. Helander, F.R. De Castro, L.E. Gibson. Henoch-Schönlein purpura: clinicopathologic correlation of cutaneous vascular IgA deposits and the relationship to leukocytoclastic vasculitis. Acta Derm Venereol, 75 (1995), pp. 125-129

Classifications

American College of Rheumatology

- âge inférieur à 20 ans
- purpura vasculaire
- douleurs abdominales aiguës
- vascularite leucocytoclasique cutanée
- Dépôts d'IgA dans les petits vaisseaux (digestifs ou rénaux)

Helander et al

- En présence d'une vascularite leucocytoclasique, le diagnostic de purpura rhumatoïde peut être fait si au moins trois des critères suivants sont présents :
  - dépôts vasculaires dermiques d'IgA
  - âge inférieur à 20 ans
  - atteinte gastro-intestinale (douleur abdominale ou présence de sang dans les selles)
  - infection récente des voies aériennes supérieures
  - présence d'une néphropathie mésangiale avec ou sans dépôts d'IgA à la biopsie

Atteinte cutanée

- Macules et plaques urticariennes MI évoluant vers purpura palpable avec présence de pétéchies
- Atteinte des points de pression ou zones déclives (avant-bras, coude, tronc, oreilles moins fréquents mais possible)
- Parfois muqueuses buccales et nasales
- Evoluant par poussées
- A l'extrême : bulles, ulcérations, nécrose
- Histologie: vascularite leucocytoclasique cutanée

Atteinte articulaire

- Présente dans 2/3 des cas
- Arthralgies chevilles et genoux +++
- Gonflement péri-articulaire (ténosynovite) possible
- Intensité variable, souvent rapidement résolutif
- Ne détruit <u>jamais</u> l'articulation

Atteinte abdominale

- Fréquente, jusqu'à 2/3 des cas
- Peut précéder l'atteinte cutanée
- Manifestations:
  - Douleurs spasmodiques modérées le plus souvent (> 80%)
    - Parfois sévères : laparotomie blanche
  - Vomissements
  - Rectorragies
- Complications possibles
  - Invagination intestinale aigue (jeunes enfants)
  - Hémorragie digestive, occulte le + souvent, possiblement cataclysmique avec mise en danger pronostic vital

Atteinte abdominale

- Imagerie (écho en pédiatrie, TDM chez l'adulte):
  - Paroi intestinale épaissie avec infiltration inflammatoire du mésentère en regard
  - Hématomes sous-muqueux/pariétaux, parfois sténosants
- Histologie :
  - Rarement justifiée
  - Erythème de la muqueuse avec purpura pétéchial, érosions voire plages nécrose

Atteinte rénale : quelques chiffres

- 20 à 54 % des cas chez l'enfant
- 10 à 15 % des glomérulonéphrites de l'enfant
- 2,5 % des insuffisances rénales terminales
- 0,6 à 2 % des néphropathies de l'adulte

Évangeline Pillebout , Dominique Nochy , Éric Thervet . Expertise médicale continue en néphrologie Purpura rhumatoïde Henoch-Shönlein purpura. Néphrologie & Thérapeutique Volume 5, Issue 7, December 2009, Pages 663-675

Atteinte rénale

- Le plus souvent au cours du premier mois
  - Parfois plusieurs mois après (durée de surveillance +++)
- Manifestations :
  - Hématurie microscopique, parfois macro : signe le + précoce
  - Protéinurie de débit variable, néphrotique à l'extrême
  - Insuffisance rénale (rare chez l'enfant)
  - Hypertension artérielle
- Histologie :
  - Néphropathie glomérulaire à dépôts d'IgA
    - Dépôts mésangiaux dans tous les glomérules, parfois le long des capillaires
    - IF : IgA1 +++, un peu de C3, parfois IgG et IgM
    - Néphropathie à IgA…?

Classification ISKDC

- International Study of Kidney Disease in Childhood
  - I : pas de lésion glomérulaire
  - II : prolifération mésangiale pure
  - III : prolifération mésangiale avec croissants (< 50 %)
  - IV : prolifération mésangiale avec croissants (entre 50 et 75 %)
  - V : prolifération mésangiale avec croissants (> 75 %)
  - VI : glomérulonéphrite membranoproliférative
- Chaque classe est divisée en a : focale ; b : diffuse

Atteinte rénale

- Fait le pronostic de la vascularite à IgA
- Evolution vers IRT rare (3% des enfants dialysés en Europe)
- Possibilité de développer une HTA et/ou une protéinurie 20 ans après le diagnostic

J. Ronkainen, M. Nuutinen, O. Koskimies The adult kidney 24 years after childhood Henoch-Schönlein purpura: a retrospective cohort study Lancet, 360 (2002), pp. 666-670

Classe II : glomérulonéphrite segmentaire et focale au contact d'un dépôt fibrinoïde

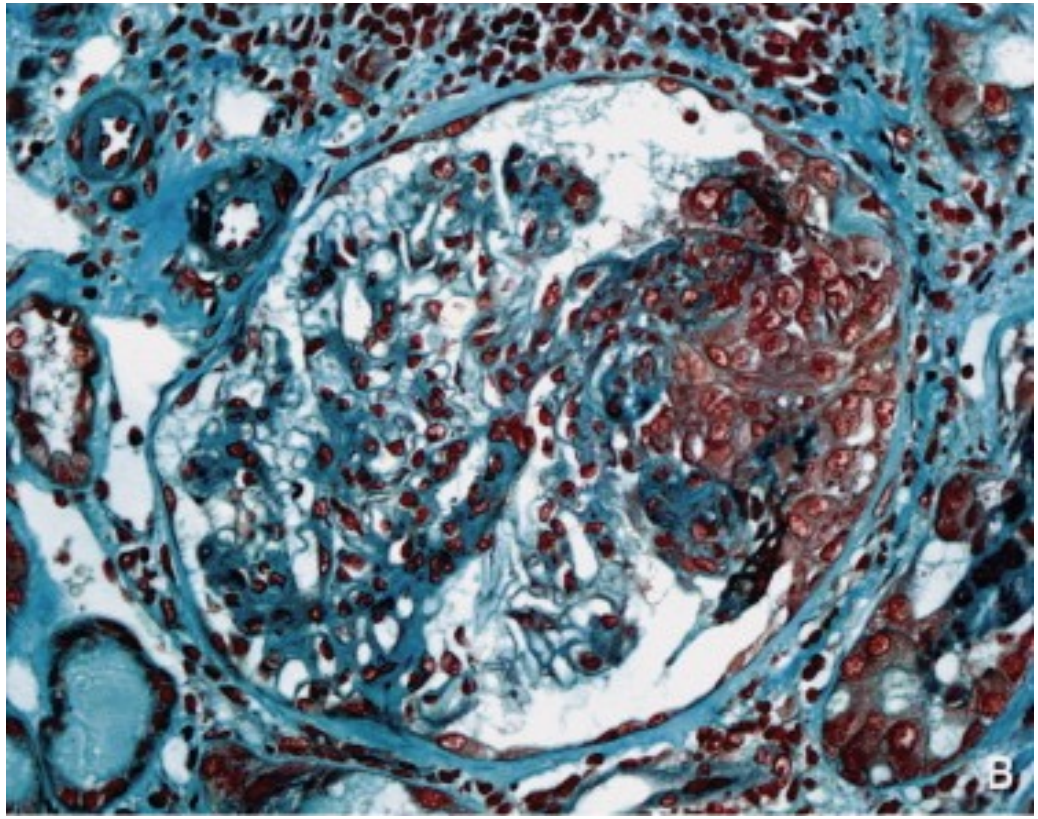

Évangeline Pillebout , Dominique Nochy , Éric Thervet . Expertise médicale continue en néphrologie Purpura rhumatoïde Henoch-Shönlein purpura. Néphrologie & Thérapeutique Volume 5, Issue 7, December 2009, Pages 663-675

Classe IIIb : glomérulonéphrite endocapillaire diffuse et sévère

La prolifération endocapillaire obstrue les lumières des capillaires glomérulaires, présence de polynucléaires neutrophiles et de pycnose. Aucune lésion de la chambre urinaire.

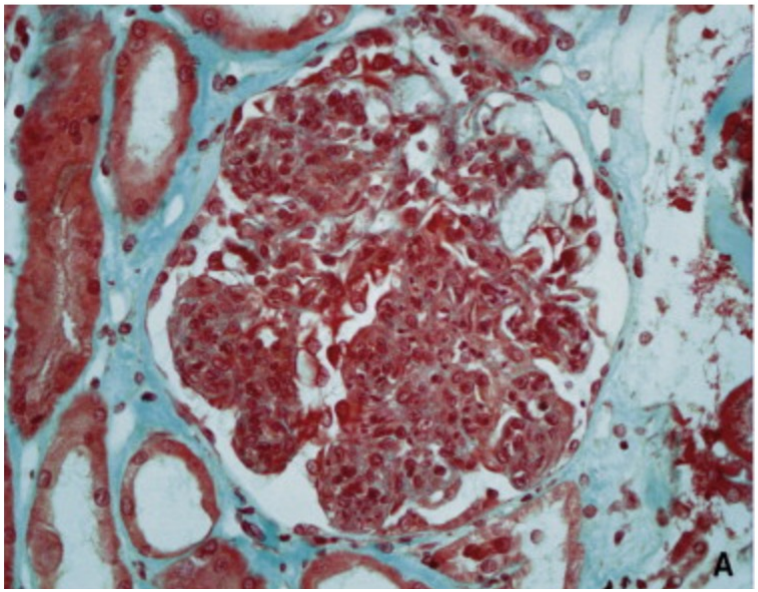

Évangeline Pillebout , Dominique Nochy , Éric Thervet . Expertise médicale continue en néphrologie Purpura rhumatoïde Henoch-Shönlein purpura. Néphrologie & Thérapeutique Volume 5, Issue 7, December 2009, Pages 663-675

Classe IV : glomérulonéphrite endocapillaire diffuse sévère et extracapillaire.

La prolifération extracapillaire est circonférentielle, remplissant toute la chambre urinaire

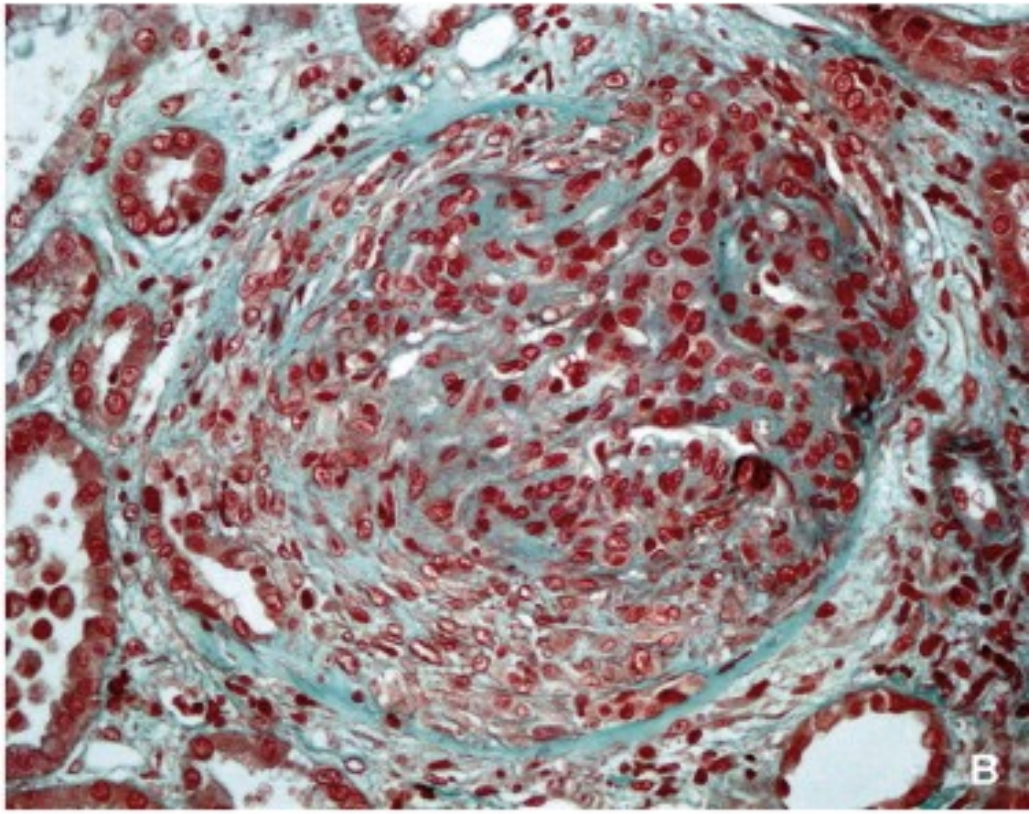

Évangeline Pillebout , Dominique Nochy , Éric Thervet . Expertise médicale continue en néphrologie Purpura rhumatoïde Henoch-Shönlein purpura. Néphrologie & Thérapeutique Volume 5, Issue 7, December 2009, Pages 663-675

Classe IV : glomérulonéphrite endocapillaire diffuse sévère et extracapillaire.

Foyer de nécrose fibrinoïde *

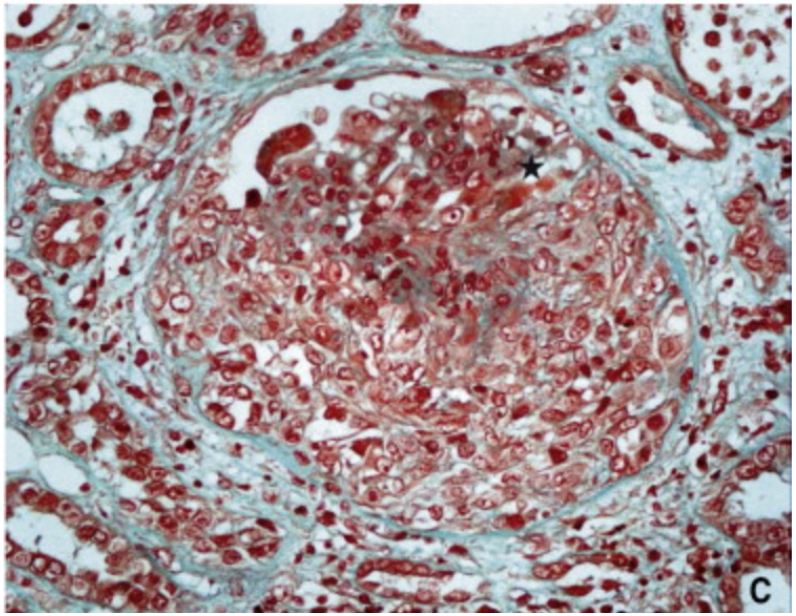

Évangeline Pillebout , Dominique Nochy , Éric Thervet . Expertise médicale continue en néphrologie Purpura rhumatoïde Henoch-Shönlein purpura. Néphrologie & Thérapeutique Volume 5, Issue 7, December 2009, Pages 663-675

Physiopathologie

- Toujours peu connue
- Anomalies quantitatives et qualitatives des IgA
  - Dépots intra-tissulaires d'IgA avec déséquilibre en faveur IgA1 qui se retrouvent dans complexes immuns circulants
  - Anomalie de glycosilation des IgA
- Modifierait la lésion au récepteur CD89 des monocytes circulants et du récepteur mésangial CD71 de la transferrine
  - Libération de CD89 : formation CIC contenant des IgA
  - Se fixent au CD71 au niveau du mésangium rénal
- Prolifération des cellules mésangiales et inflammation

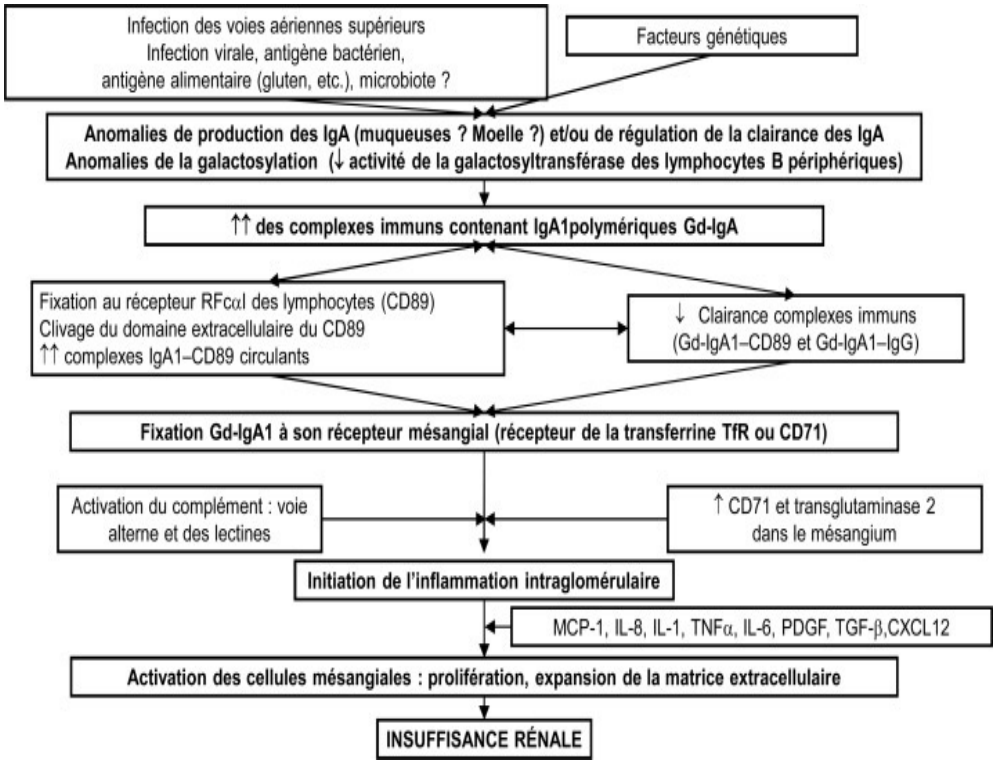

Bilan de première intention

- Bilan biologique
  - NFS, plaquettes +++
  - Iono, fonction rénale
  - Protidémie, albumine
  - CRP
  - Bilan hépatique si point d'appel digestif
  - Bilan urinaire : BU + culot (hématies, leuco), protéinurie, créatininurie, microalbuminurie
- Imagerie :
  - Echo abdo si nécessaire

Bilan 2ème intention

- Si atteinte rénale sévère d'emblée ou doute diagnostic
  - C3, C4 (normal)
  - ACAN, Anti-DNA, ANCA (négatif)
  - Dosage pondéral IgG, IgA, IgM (IgA + environ 60% des cas)
  - ASCA, calprotectine fécale si doute avec MICI

Prise en charge

- Le repos au lit n’a plus lieu d’être!
- Dépend des atteintes présentes
- Atteinte cutanée :
  - Rarement prise en charge spécifique
  - Dapsone?

Keum Hwa Lee . Dapsone as a potential treatment option for Henoch-Schönlein Purpura (HSP) Medical Hypotheses vol 108 October 2017 42_45

- Atteinte articulaire :
  - Antalgiques (attention aux AINS dans le contexte)
  - Repos si nécessaire
  - Évolution rapidement favorable

Prise en charge : atteinte digestive

- Dépend de la sévérité de l'atteinte
- Douleur abdominale
  - Antalgiques en première intention
  - Si sévère +++ :
    - mise au repos digestif
    - possibilité de corticothérapie : Prednisone 1 mg/kg puis décroissance
- Invagination intestinale aigue
  - Prise en charge spécifique chirurgicale
- Hémorragies digestives
  - Selon intensité

Prise en charge : atteinte rénale

- Le + souvent silencieuse
- Pronostic à long terme
- Surveillance des BU indispensable !!!
  - Protocole variable selon les centres mais tjs la même idée : au long cours!
  - BU*3/semaine le 1er mois, *2/semaines les 2 mois suivants, *1/semaine pdt 3 mois soit 6 mois minimum puis à 1 an
  - Albustix = protéines +++ (hématurie toujours présente mais ne fait pas le pronostic)
- Que faire si la BU devient positive?

Que faire devant une BU positive?

- Si BU positive (2+ ou plus)
  - Contrôle tous les jours
  - Si positif 3 jours de suite : protéinurie, créatininurie, microalbuminurie sur échantillon
- Si BU positive traces ou 1+ : rapprocher les contrôles
  - Si 2+ ou plus, cf précédemment
  - Si disparaît : reprise surveillance selon protocole

Interprétation de la protéinurie

- Rapport protéinurie/créatininurie
- < 0,5 g/g : atteinte minime
  - Contrôles au labo
  - Poursuivre les BU
- Entre 0,5 g/g et 2 g/g, fonction rénale normale : atteinte modérée
  - Contrôles au labo
  - Si protéinurie > 1g/g à la fin du premier mois : discuter PBR
- Si protéinurie néphrotique (> 2g/g) et/ou insuffisance rénale : atteinte sévère
  - PBR

Traitement atteinte rénale

- Pour les atteintes minimes et modérées : IEC
- Si stade IV ou + (> 50 % de croissants):
  - Bolus de corticoïdes
    - 3 bolus de 1g/m2 à 48h d'intervalle
    - Relai per os en débutant à 60 mg/m2 puis protocole décroissance sur 4 mois
  - En association avec IEC
  - Si échec/réponse insuffisante des CTC
    - Discuter immunosuppresseurs

Take home message

- Vascularite la + fréquente de l'enfant
- Pas de marqueur bio spécifique
- Atteinte digestive fait le pronostic immédiat / Atteinte rénale fait le pronostic à long terme
  - Atteinte rénale pouvant apparaitre jusqu'à plusieurs années après le diagnostic
  - Surveillance à long terme ++++
- Atteinte rénale: pas de CTC sans PBR mais IEC oui
- CTC autorisés dans atteintes digestives/testiculaires si l'état clinique le justifie APRES contrôle urinaire