Hôpital des Enfants

Hôpitaux de Toulouse

Œdème aigu hémorragique du nourrisson
OAHN

Cécile Debuisson
Pédiatre
8e JUP
2 octobre 2020

Introduction

- Affection bénigne du nourrisson, relativement peu fréquente
- Lésions cutanées impressionnantes voire inquiétantes
- Présentation caractéristique et diagnostic clinique
- Savoir évoquer et éliminer des diagnostics différentiels nécessitant une prise en charge urgente

Epidémiologie

- Vascularite cutanée des petits vaisseaux du derme
- Age moyen : 11 mois
  - 80 % entre 6 et 24 mois
- Garçons (70%) > Filles (30 %)
- D'étiologie inconnue
- Survenant dans 2/3 cas après infection virale, prise médicamenteuse, vaccination (vascularite d'hypersensibilité)
- Lien avec purpura rhumatoïde ?

Fiore et al. Acute hemorrhagic edema of young children: a case serie and systemaic revie. *J Am Acad Dermatol* 2008
Saraclar et al. Acute hemorrhagic edema of infancy (AHEI) – a variant of Henoch-Schönlein purpura or a distinct clinical entity? *J Allergy Clin Immunol* 1990

Clinique typique

- **Purpura cutané**

en cocarde/médaillon

1 à 5 cm de diamètre,

infiltré,

non prurigineux,

bilatéral, multicentrique,

régional (visage -joues, oreilles-, membres sup et inf –extrémités-, siège),

lésions s'étendant sur 4-6 j, pouvant devenir confluentes

teinte de la biligénie

Rare atteinte muqueuse: conjonctivale, pétéchies buccales

Figure 1. Large, round, purpuric plaques on the face, upper and lower limbs, with sparing of the trunk.

El Hafidi et al. L'oedème aigu hémorragique du nourrisson : une vascularite bénigne et récidivante. *Journal de péd et de puéri* 2009

Oliveira et al. Acute Hemorrhagic Edema of Infancy: A Rare Cause of Purpuric Exanthema. *J Pediatr* 2015

Bodak N. Savoir reconnaitre l'oedeme aigu hémorragique. *Réalités pédiatriques* 2013

Cunha et al. Acute Hemorrhagic Edema of Infancy: an unusual diagnosis for the general pediatrician. *Autopsy Case Rep*. 2015

Clinique typique (2)

- **Œdèmes cutanés**

En regard du purpura ou au niveau des articulations,

Ferme, ne prenant pas le godet

Souvent douloureux

parfois impressionnants

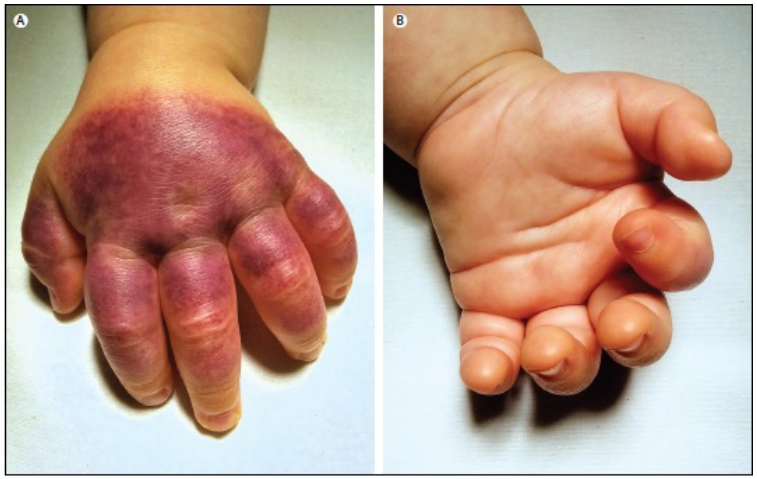

Figure: Acute haemorrhagic oedema of infancy
(A) A large purpuric lesion on the dorsum of the left hand. (B) Oedema of the whole hand.

Francesco et al. Targetoid Skin Lesions in a Child: Acute Hemorrhagic Oedema of Infancy and Its Differential Diagnosis. *Int. J. Environ. Res. Public Health* 2019
Pittet et al. Striking but benign: acute haemorrhagic oedema of infancy. *Lancet* 2015
Stewart et al. Acute haemorrhagic oedema of infancy—a case of benign cutaneous leucocytoclastic vasculitis. *Rheumatology* 2010

Clinique typique (3)

- **Fièvre**

Inconstante: apyrexie dans 50% cas

38-40°

bien tolérée

> apparence non toxique 90%

Haeusler et al. Acute haemorrhagic oedema of infancy: a benign cause of a formidable rash. *BMJ Case Rep* 2018

Evolution

- Guérison en 1 à 3 semaines
- Teinte de biligénie
- Rarement plusieurs poussées

Atteintes extra-cutanées

- **Rares < 10%**

- Surtout si > 19 mois

❑Articulaires: arthralgies
❑Digestives: douleurs abdominales, exceptionnelles IIA
❑Testiculaires: œdème ecchymotique scrotum
❑Rénales: anomalies bénignes et transitoires (HU, PU) < 3 semaines. Pas HTA, pas Insuff. rénale. Pas de rechute au décours

- Suivi ?

Fiore et al. Acute hemorrhagic edema of young children: a case serie and systemaic revie. *J Am Acad Dermatol* 2008
Legrain et al. Infantile acute hemorrhagic edema of the skin: study of ten cases. *J Am Acad Dermatol* 1991
Cunha et al. Acute Hemorrhagic Edema of Infancy: an unusual diagnosis for the general pediatrician. *Autopsy Case Rep*. 2015

OAHN or not OAHN ?

- Juliette, 2 ans
- Rhinorrhée et toux depuis 48h, fièvre à 39° bien tolérée
- Apparition ce matin d'une éruption

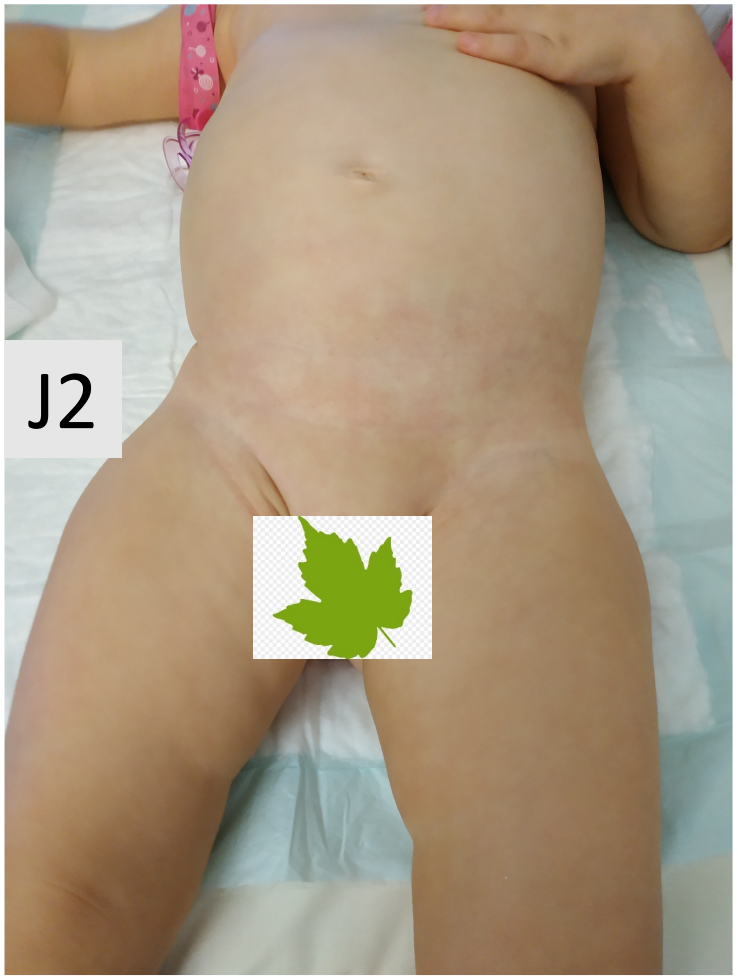

Urticaire hémorragique

Diagnostics différentiels

- Méningococcémie, purpura fulminans
- PTI
- Syndrome de Kawasaki
- Purpura rhumatoïde
- Urticaire hémorragique
- Erythème polymorphe

Examens complémentaires

- **Le diagnostic est clinique**
- Biologie non spécifique, qui n'a pour intérêt que l'élimination des diagnostics différentiels

  - NFS plaquettes: normale ou hyperleucocytose
  - Hémostase: normale
  - CRP: élevée ou normale
  - Hémoculture: négative
  - Fonction rénale: normale
  - BU: normale ou PU/HU

- Histologie sur biopsie cutanée: en général inutile
  - Vascularite cutanée leucocytoclasique des petits vaisseaux du derme
  - +/- nécrose fibrinoïde,
  - et le plus souvent sans dépôt IgA (IFD)

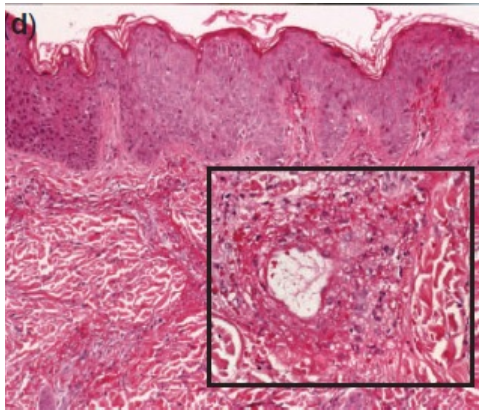

Cunha et al. Acute Hemorrhagic Edema of Infancy: an unusual diagnosis for the general pediatrician. *Autopsy Case Rep*. 2015

Traitement

- Symptomatique
- Pas indication AINS, anti-histaminique, CTC
- Aucun traitement ne modifie l'évolution spontanée

Savino et al. Acute hemorrhagic edema of infancy: a troubling cutaneous presentation with a self-limiting course. *Pediatr Dermatol* 2012
Legrain et al. Infantile acute hemorrhagic edema of the skin: study of ten cases. *J Am Acad Dermatol* 1991

Take home message

- Pathologie bruyante avec lésions impressionnantes
- Peut faire évoquer des diagnostics différentiels nécessitant une prise en charge hospitalière, urgente
- Pathologie à connaitre afin de rectifier le diagnostic: immédiatement ou après période de surveillance hospitalière
- Eléments en faveur
  - Âge (6-24 mois)
  - État général conservé, aspect non toxique
  - Aspect cutané typique
  - Normalité des examens complémentaires
  - Évolution spontanément favorable en quelques jours