Bourse aigue chez l'enfant

Pr Olivier Abbo

2 Octobre 2020

Introduction

Pathologie fréquente

Recours en urgence

Conduite à tenir standardisée

Quelques notions différentes de la pathologie adulte

SOS TESTICULE

Orientation diagnostique

Age

Nouveau Né | Petite enfance | Enfant pré-pubère | Adolescent

Torsion T

Torsion d'hydatide

Orchi-épididymite

Torsion T

Torsion d'hydatide

Orchi-épididymite

Torsion T

Torsion T

Infectieux | Traumatique | Temporalité

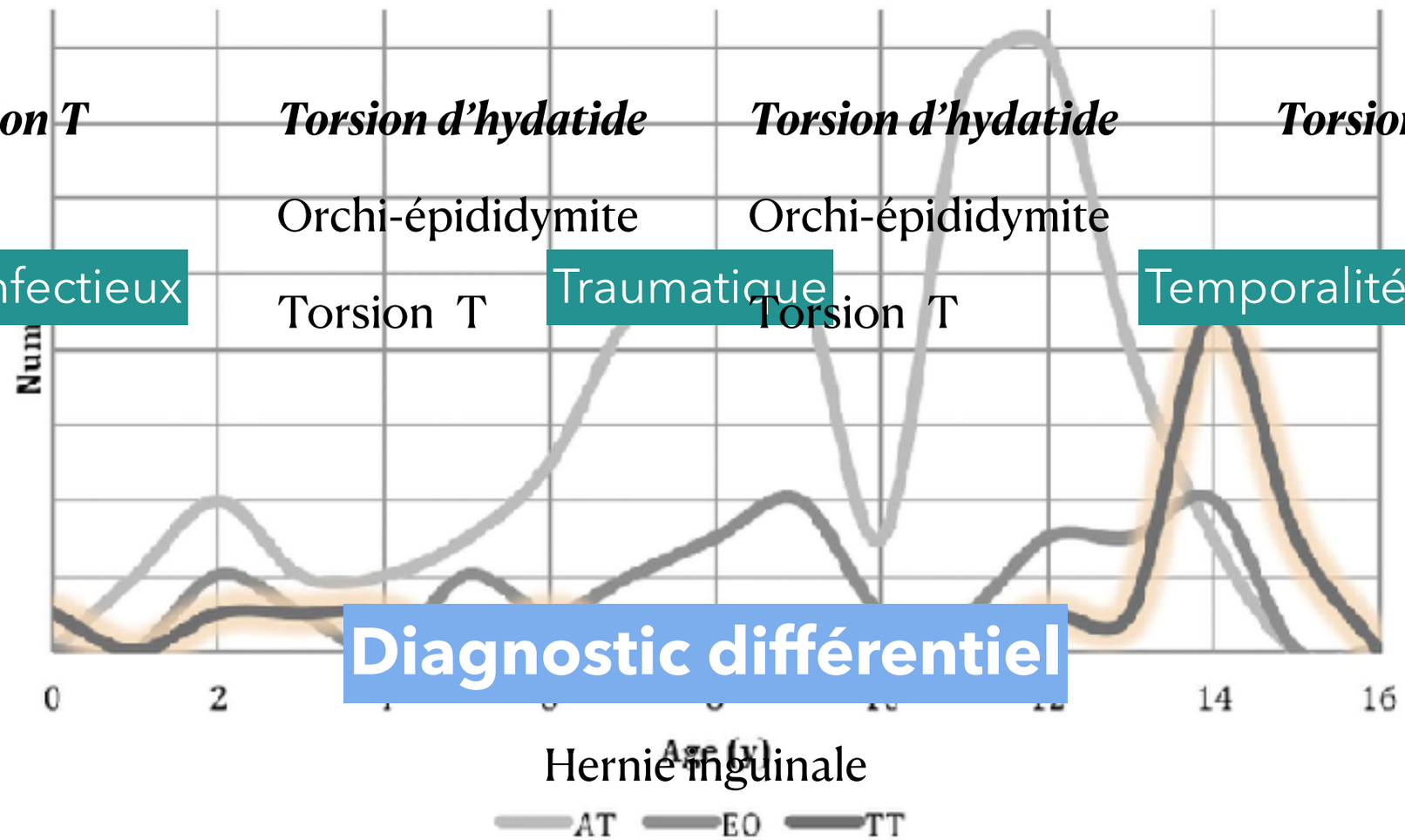

Diagnostic différentiel

Hernie inguinale

Oedème aigu idiopathique

Tumeur du testicule

Boettcher et Al Urology 2012

Introduction

Multicenter Assessment of Ultrasound of the Spermatic Cord in Children With Acute Scrotum

Nicolas Kalfa,* Corinne Veyrac, Manuel Lopez, Christophe Lopez, Aude Maurel, Christos Kaselas, Samir Sibai, Francesco Arena, George Vaos, Jean Bréaud, Thierry Merrot, David Kalfa, Issam Khochman, Aurel Mironescu, Sergey Minaev, Michel Avérous and René-Benoit Galifer

THE JOURNAL OF UROLOGY®

TABLE 1. *Final diagnosis*

Diagnosis	No. Pts (%)
Torsion of the testicular appendages	30[illegible] (33.4)
Epididymitis	29[illegible]0 (31.5)
Spermatic cord torsion	2[illegible]8 (22.6)
Testicular trauma	[illegible]8 (7.4)
Torsion/detorsion of the cord	[illegible]4 (15.2)
Acute idiopathic scrotal edema	9 (1)
Processus vaginalis related disorders*	[illegible]7 (0.8)
Others†	1[illegible] (1.7)

* Incarcerated inguinal-scrotal hernia, painful acute hydrocele.
† Torsion of an epididymal cyst, hematoma of the spermatic cord, hematoma of the epididymis, vaginalitis.

1000 patients
11 centres...

Hôpital des Enfants

Orchi-épididymite de l'enfant

Généralités

Fréquent

Différentes théories ou croyances persistantes

Prise en charge variable



Hôpital des Enfants

Etude locale

(Gornes H, Brehin C, Grouteau E, Claudet I, Abbo O)

Rétrospective monocentrique 2008-2014

Patients	Retrouvés 139 Inclus 56
Age moyen	4,85 ans
Coté	Droit 47% Gauche 45% Bilatéral 8%
Signes Cliniques	Début aigu 81,63% Douleur scrotale 94,00% Fièvre 51,52% Bourse augmentée de volume 97,96% Bourse inflammatoire 94,87%

Etude locale

(Gornes H, Brehin C, Grouteau E, Claudet I, Abbo O)

Prise en charge

Bandelette Urinaire	Leucocyte + 36% Nitrites + 21%
ECBU	Positif 54 % Stérile 38%
Bactériologie	E Coli 39% Pas d'IST
Echographie testiculaire	Demandée dans 86% des cas

Hôpital des Enfants

Etude locale

(Gornes H, Brehin C, Grouteau E, Claudet I, Abbo O)

Prise en charge

Exploration scrotale	33%…
antibiothérapie	85% des patients
Antibiotiques	AUGMENTIN 41,86% BACTRIM 32,56% ROCEPHINE 20,93% OROKEN 4,65%
Durée ATB	19,3 jours de moyenne
Bilan à distance	47% écho rénale 36% de cystographie (3 RVU 1VUP)

Conclusion

Prise en charge très hétérogène

difficulté à conclure mais nécessité de standardiser la PEC

Physiopathologie

The aetiology and current management of prepubertal epididymitis

A Gkentzis, L Lee

REVIEW

Ann R Coll Surg Engl 2014; **96**: 181–183
doi:10.1308/003588414X13814021679311

1) Infection sexuellement transmissible

2) Malformations de l’arbre urinaire

3) Infection par voie hématogène

4) Infection virale avec tropisme spécifique

5) Reflux vésico-déférentiel

6) Irritation médicamenteuse (Amiodarone)

Hôpital des Enfants

Uropathie sous jacente

PLOS | ONE

RESEARCH ARTICLE

Different managements for prepubertal epididymitis based on a preexisting genitourinary anomaly diagnosis

Yong Seung Lee, Sang Woon Kim, Sang Won Han*

Department of Urology and Urological Science Institute, Yonsei University College of Medicine, Seoul, Republic of Korea

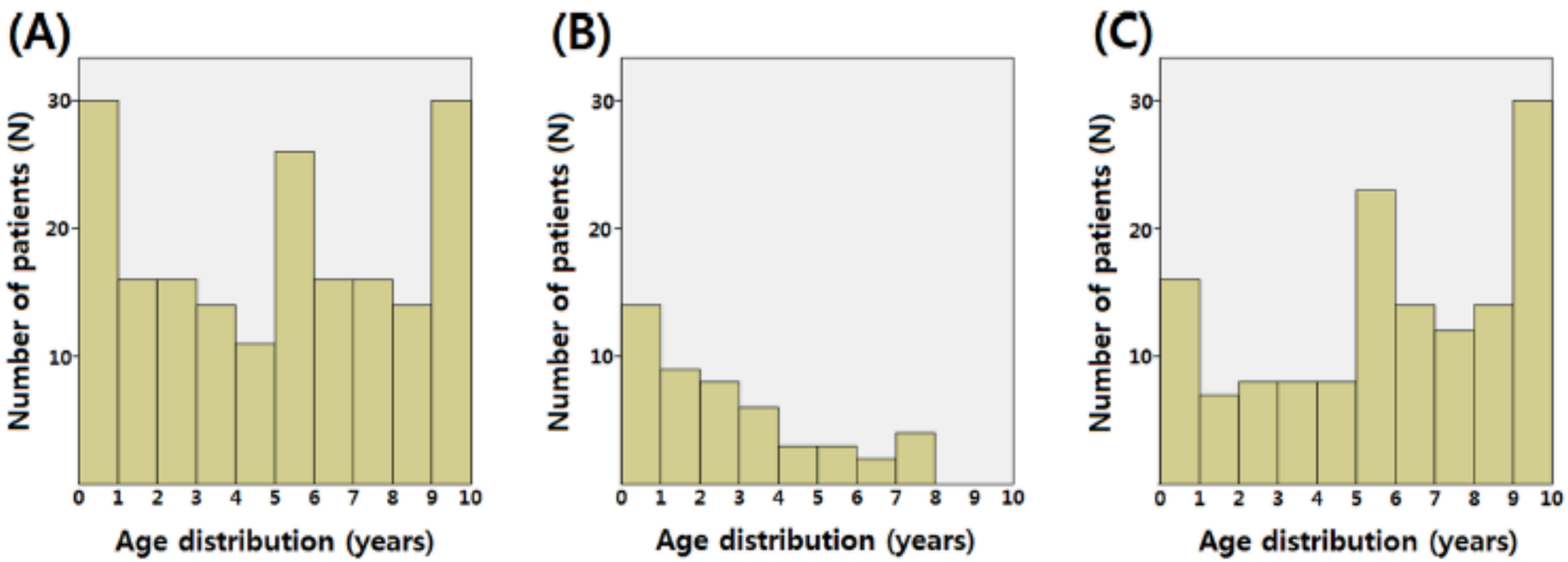

Le risque d'une malformation urinaire reste faible

Hôpital des Enfants

Microbiologie

<u>Combien de patients présentent des infections bactériennes ?</u>

1) définition d’une infection urinaire

2)Bandelette urinaire positive : dans 2 à 59% …

3) 50% de traitement atb inutiles…

Diagnostic

Clinique

bourse aigue douloureuse avec rougeur et oedème

Signe de Prehn +

Fièvre

Biologique

Infection urinaire si origine bactérienne

Echographique

pas de signe évocateur de torsion

Prise en charge

REVIEW ARTICLE

Evaluating the Necessity of Antibiotics in the Treatment of Acute Epididymitis in Pediatric Patients

A Literature Review of Retrospective Studies and Data Analysis

Thomas A. Cristoforo, DO

Ped Emerg Care 2017

Based on these findings, pediatric practitioners in the outpatient and hospital setting should consider only prescribing antibiotics in the treatment of acute epididymitis for patients with a confirmed bacterial etiology or patients at risk for serious bacterial illnesses, such as infants aged younger than 4 to 6 weeks or immunocompromised patients. A bacterial etiology should be confirmed with a positive urinalysis or positive urine culture. Future studies should focus on following patients with acute epididymitis treated for antibiotic therapy or conservative therapy to assess for outcomes, complications, and adverse events.

Hôpital des Enfants

Bilan post-infection

Echographique rénale et des voies urinaires

Si anomalie ou récidive discuter cystographie

Bilan post-infection

RESEARCH ARTICLE

Different managements for prepubertal epididymitis based on a preexisting genitourinary anomaly diagnosis

Yong Seung Lee, Sang Woon Kim, Sang Won Han *

Department of Urology and Urological Science Institute, Yonsei University College of Medicine, Seoul, Republic of Korea

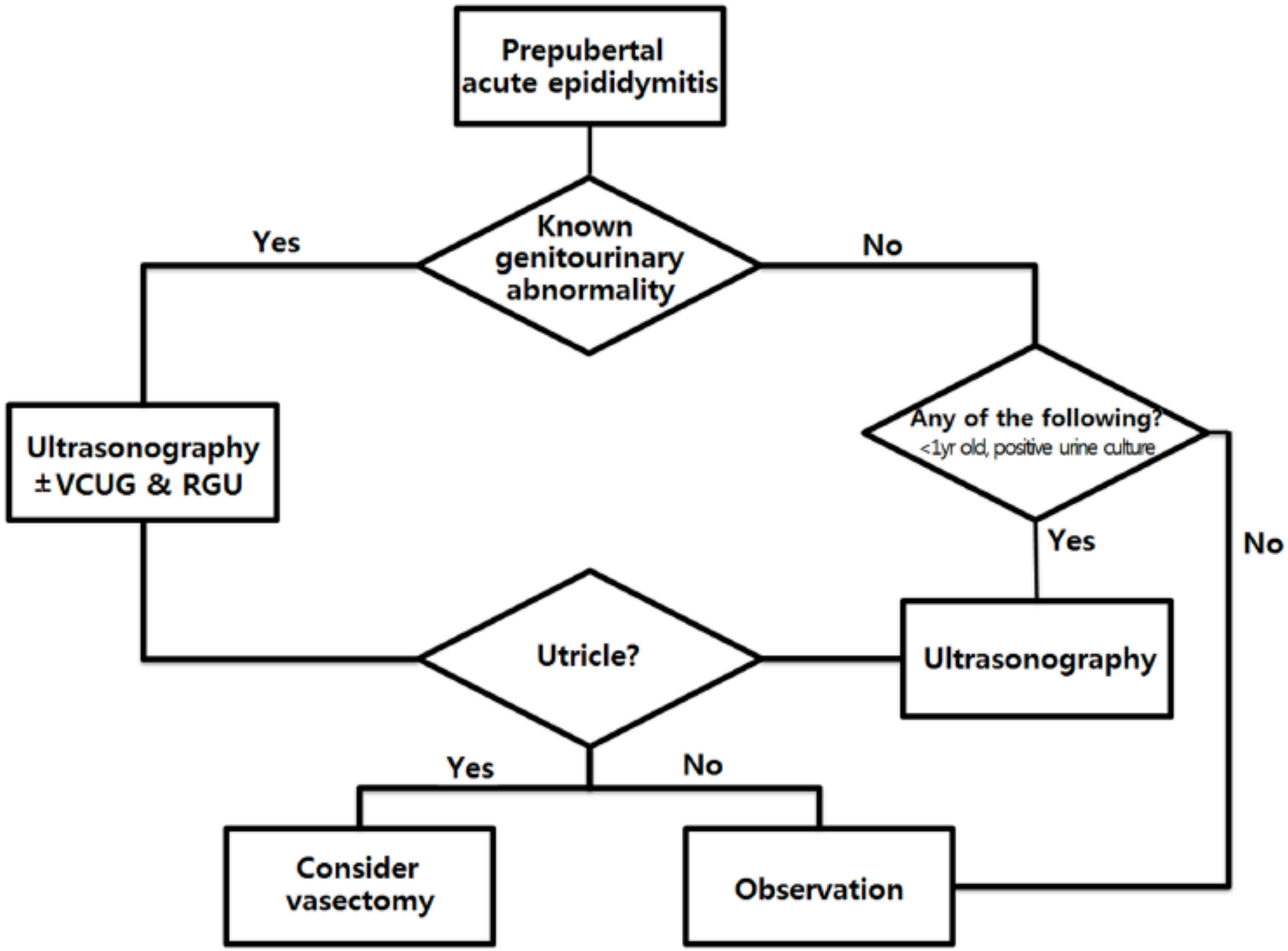

Protocole local

BU négative

Retour à domicile

AINS

Contrôle clinique 48-72h

BU positive

<u>FR Gravité</u>
<3mois
Uropathie
sepsis sévère
Immunodépression

Retour à domicile

ATB probabiliste
Oroken 8mg/kg/Jour en 2 prises
Bactrim 30mg/kg/jour en 2 prises

Contrôle clinique 48-72h

Hospitalisation

ATB probabiliste
Claforan
Amiklin

Contrôle clinique 48-72h

Conclusion

Pathologie fréquente

Conséquences non évaluées

Eviter les antibiotiques

Rechercher une cause secondaire si récidive ou bactérie prouvée

IST

Torsion du cordon spermatique

Pr Olivier Abbo

Introduction

Incidence 4/100000

Implications médico-légales

Notion d’hérédité

Conséquences sur la fertilité

Cas clinique

Léo 14 ans arrive aux urgences à 3h du matin pour douleurs intenses au niveau du scrotum à droite avec une irradiation vers le pli de l'aine.

Vous suspectez une torsion du cordon spermatique.

<u>Question 1 : Quels sont les signes typiques de cette pathologie ?</u>

Douleur intense irradiant dans le pli inguinal

Apparition brutale

Testicule retracté à l'anneau

Signe de Prehn négatif

Reflexe crémastérien aboli

Douleur à la palpation du cordon

Palpation des tours de spire

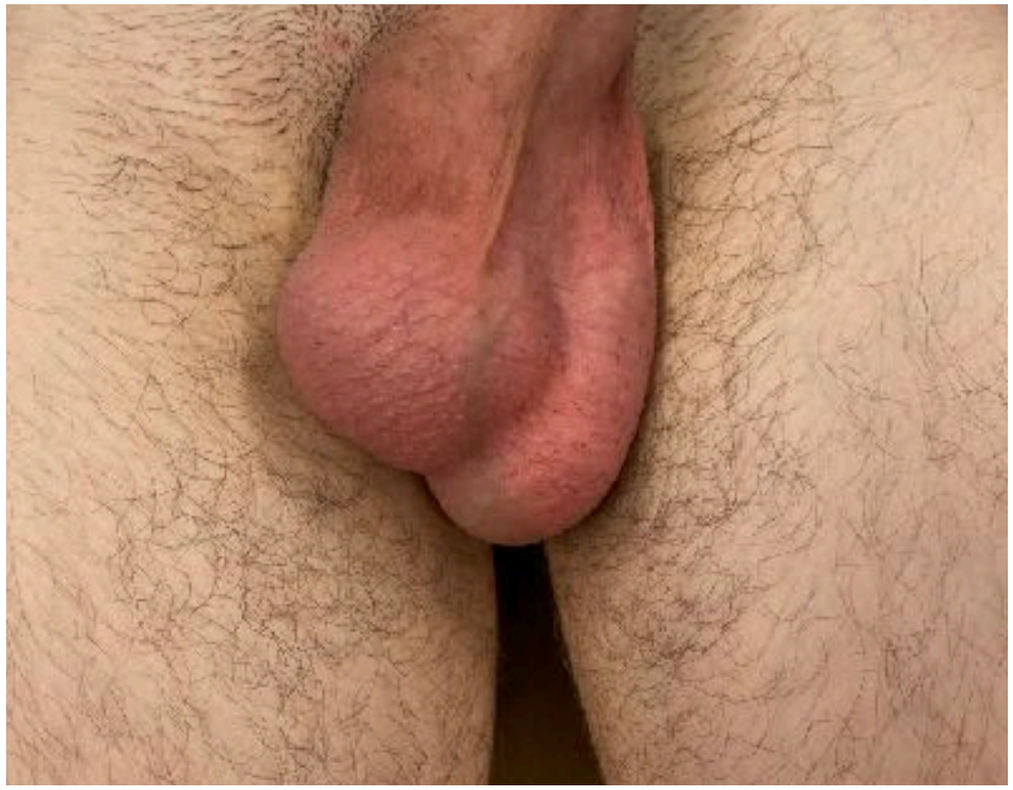

Cas clinique

<u>Question 2 : quelle conduite à tenir proposez vous ?</u>

En l'absence de doute : Chirurgie en urgence

Exploration scrotale et détorsion

Testicule réchauffé

Orchidopexie du côté malade et controlatérale

Dans de rares cas : orchidectomie (prévenir les parents)

Pour gagner du temps en pré-opératoire manoeuvres de détorsion possible

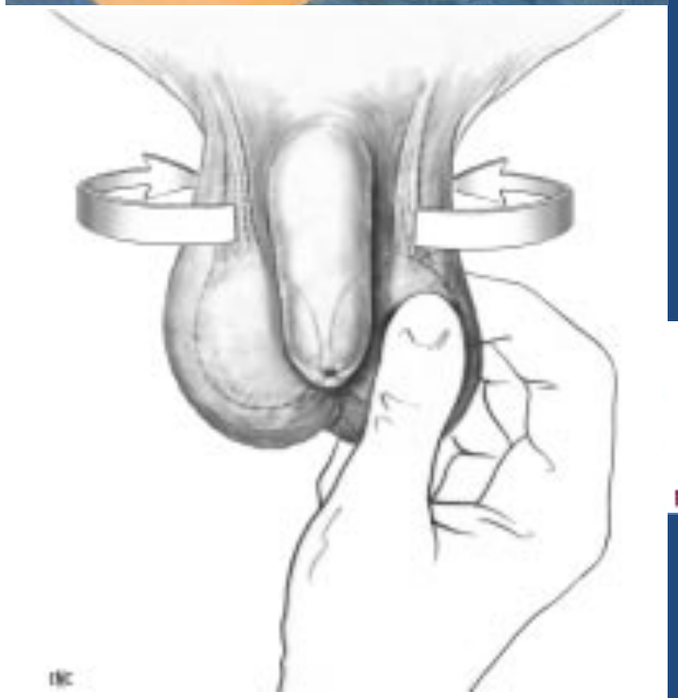

Torsion du cordon spermatique

Physiopathologie

Défaut de fixation du testicule au fond de la bourse

*Torsion **intra vaginale** le plus souvent*

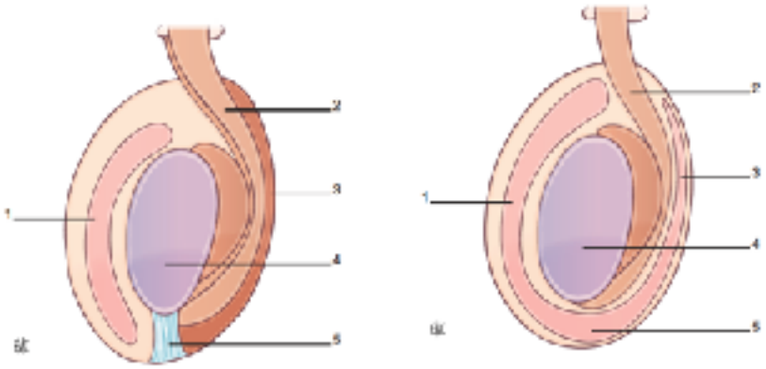

Conséquences potentielles

Ischémie irréversible du testicule

Délai de 6H

Trouble de la fertilité

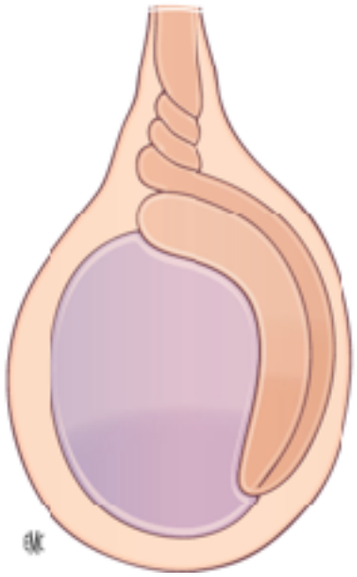

Grapin.EMC 2013

Torsion du cordon spermatique

Période Néonatale

Torsion extra-vaginale le plus souvent

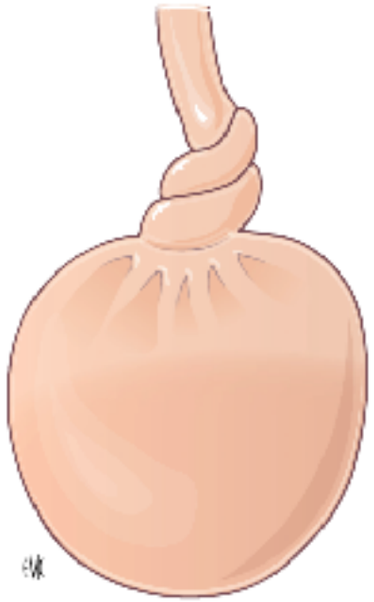

Grapin.EMC 2013

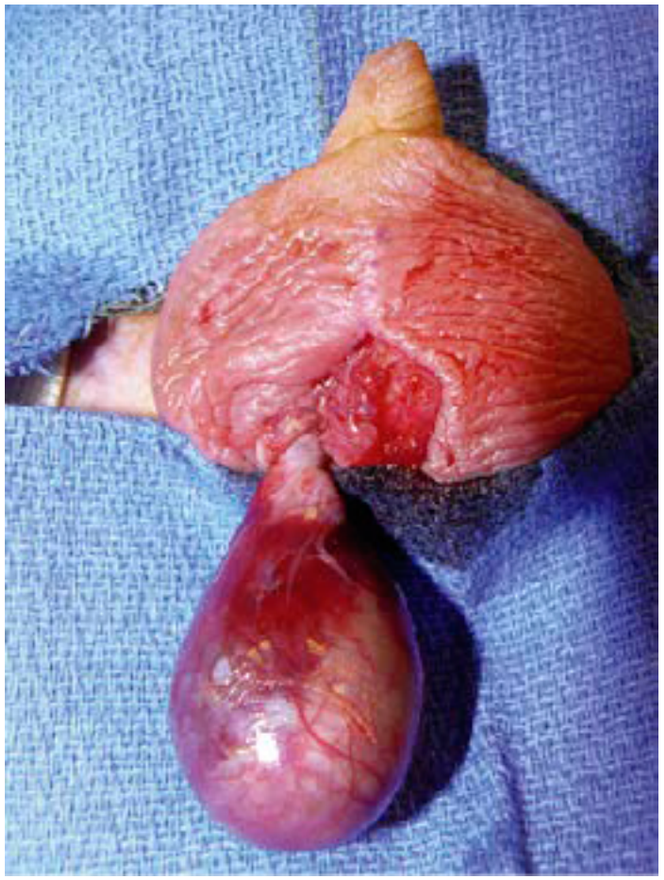

Hôpital des Enfants

Torsion du cordon spermatique

Place de l'imagerie

Multicenter Assessment of Ultrasound of the Spermatic Cord in Children With Acute Scrotum

Nicolas Kalfa,* Corinne Veyrac, Manuel Lopez, Christophe Lopez, Aude Maurel, Christos Kaselas, Samir Sibai, Francesco Arena, George Vaos, Jean Bréaud, Thierry Merrot, David Kalfa, Issam Khochman, Aurel Mironescu, Sergey Minaev, Michel Avérous and René-Benoit Galifer

TABLE 2. *Predictive factor of HRUS reliability for the detection of the twist*

	Twist Visualized by HRUS (199 pts)	Twist not Visualized by HRUS (9 pts)	p Value (Yates chi[illegible] test)*
Proportion of examinations performed by junior radiologist alone	6% (12)	44% (4)	
Mean pt age ± SD	9.5 ± 5.4	6.2 ± 5.4	[illegible] significant)†
Mean hrs delay between onset of symptoms and HRUS ± SD	13.8 ± 25.2	[illegible]	0.73 (not significant)

There was no significant difference among the participating centers.

TABLE 3. *Comparison of the sensitivity of the cl[illegible] examination, CDS and HRUS accordi[illegible] level of the ra[illegible]*

	% Junior Radiologist	% Senior Radiologist
Clinic[illegible] of spermatic cord torsion judge[illegible] possible or highly probable	88.7	
No testicular blood flow detected with CDS	63.6	79.0
Visualization of a cord twist with HRUS	81.8	97.3
Visualization of a cord twist and/or absence of the testicular blood flow with HRUS with CDS	95.4	100*

Dans des mains expérimentées peu de torsion ne sont pas diagnostiquées

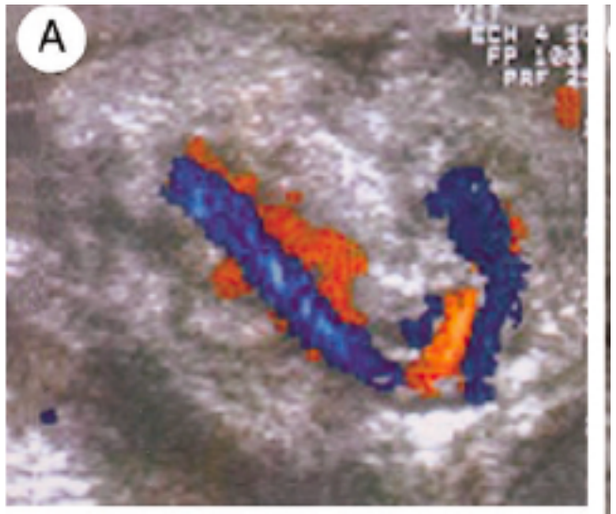

Place de l'échographie en cas de doute pour éviter une chirurgie

Hôpital des Enfants

Testicular torsion in children: Factors influencing delayed treatment and orchiectomy rate

L. Even, O. Abbo, A. Le Mandat, F. Lemasson, L. Carfagna, P. Soler, J. Moscovici, P. Galinier, O. Bouali*

Tableau I
Répartition des enfants atteints de torsion du cordon spermatique selon l'âge de survenue.

Tranche d'âge (ans)	Nombre (%)
0–3	8 (13,5)
3–6	3 (5,1)
6–9	4 (6,8)
9–12	7 (11,8)
12–15	37 (62,7)
Total	59 (100)

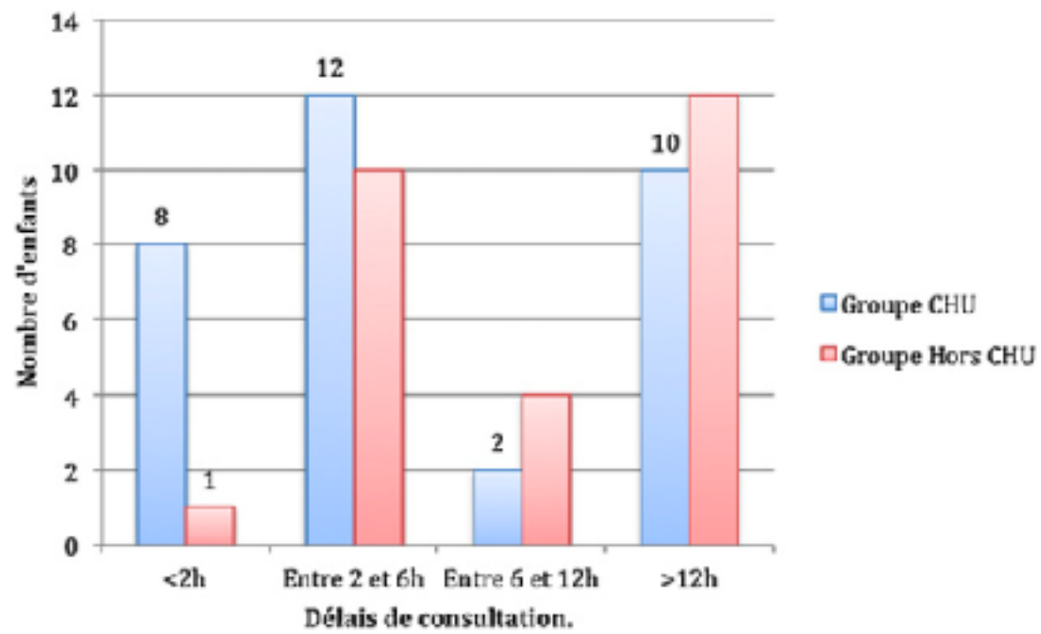

Tableau II
Enfants atteints de torsion du cordon spermatique (TCS). Caractéristiques de l'ensemble et des sous-groupes CHU et hors CHU.

	Ensemble des TCS	Groupe CHU	Groupe hors CHU	*p*
Nombre de patients	59	32	27	
Âge médian (ans) [extrêmes]	13,02 [0,18–14,97]	12,71 [0,18–14,97]	13,37 [0,23–14,97]	0,6481
Distance médiane CHU (km) [extrêmes]	26 [2,5–393]	19 [2,5–113]	44 [2,5–393]	0,0072*
Délai médian de consultation (h) [extrêmes]	5,5 [1–48]	4,3 [0,5–48]	11 [2–48]	0,6139
Délai médian de prise en charge (h) [extrêmes]	2,5 [1–26,5]	2,38 [1–26,5]	2,5 [1–5,5–15]	0,8789
Taux d'orchidectomie (%)	20,3	25	14,8	0,5177

*CHU : centre hospitalier universitaire ; groupe CHU : patients ayant consulté d'emblée au CHU ; groupe hors CHU : patients ayant consulté initialement hors du CHU ; * : différence significative.*

Facteur principal pronostic est le délai de PEC

Efficacité des transferts / PEC

Hôpital des Enfants

Torsion du cordon spermatique

Devenir à long terme

2 mécanismes incriminés :
- syndrome ischémie-reperfusion
-auto-immunisation

Cause importante d'hypofertilité avec altération fonctionnelle et quantitative du sperme

Grapin-Dagorno EMC 2020

Mais données controversées et manque de suivi à très long terme

These results suggest that despite the relatively high incidence of testicular torsion in the young male population at 1 in 4000 [1], this disease is not a major contributor to the male infertility population.

REVIEW ARTICLE

Contemporary review of testicular torsion: New concepts, emerging technologies and potential therapeutics☆

Daniel G. DaJusta, Candace F. Granberg, Carlos Villanueva, Linda A. Baker*

Journal of Pediatric Urology

Hôpital des Enfants

Cas clinique

Donald 4 ans se présente aux urgences pour une douleur testiculaire droite évoluant depuis 24h. Spontanément peu intense, il est douloureux à la palpation du pôle supérieur.

Voici son aspect local :

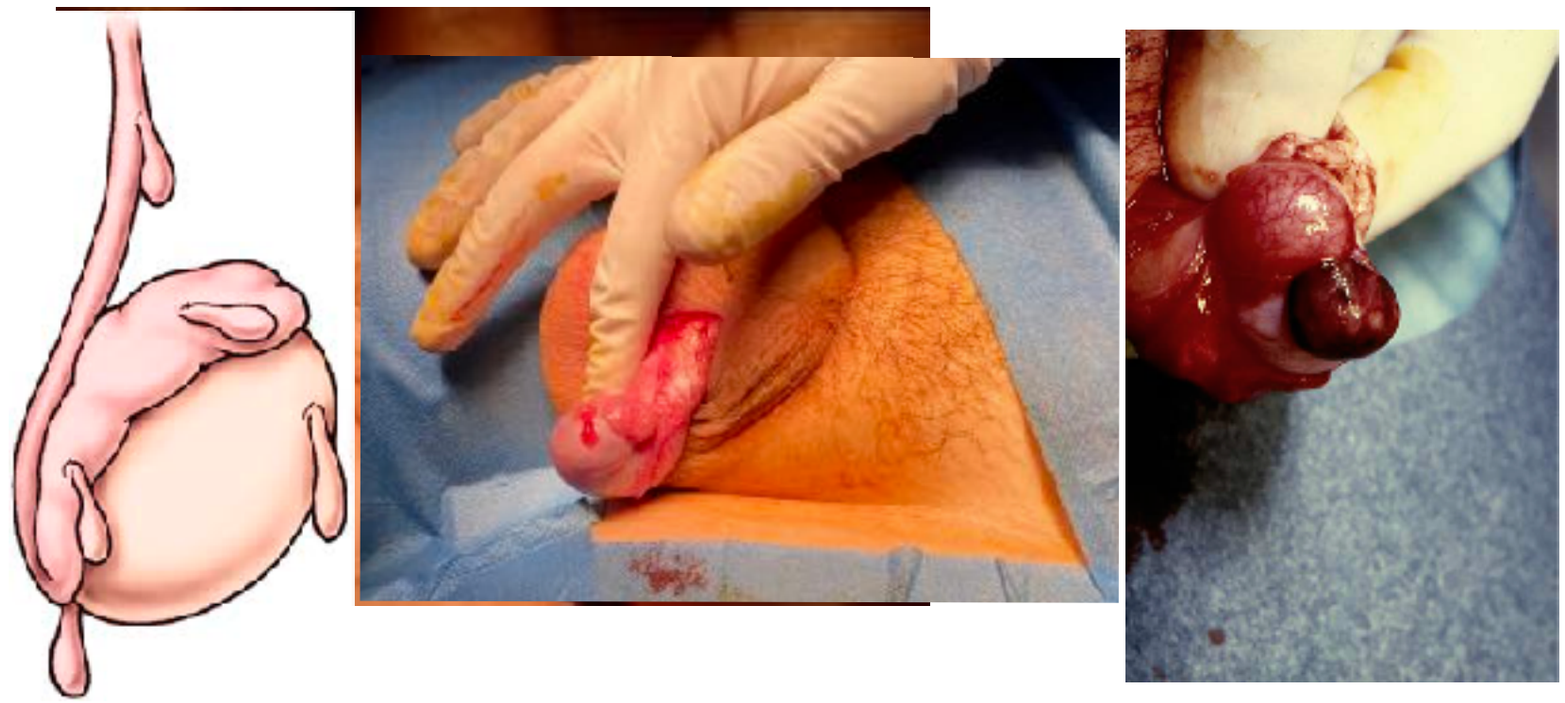

<u>Quel est votre diagnostic ?</u>

Torsion d'hydatide

<u>Conduite à tenir ?</u>

Traitement médical (AINS)

Si doute ou persistance après 48h discuter la chirurgie

Douleur scrotale aigue

Post traumatique

Traumatisme Testiculaire

↓

Echographie

Rupture de l'albuginée ?

↓

Oui

Chirurgie

Torsion ?

Clinique typique

↓

Chirurgie

Clinique peu évocatrice

Echographie

D'après Sapin. Arch Ped 2017

Douleur scrotale aigue

Spontanée

Isolée

Torsion ?

Clinique typique

Chirurgie

Clinique peu évocatrice

Echographie

Torsion d'hydatide

Tt médical

Torsion ?

Chirurgie

Signes associés

Signes Urinaires
Fièvre

BU ECBU
Echographie

Orchiépididymite

Discuter ATB
Discuter Echo VU

Tuméfaction inguinale

Pathologie du CPV

Oedème aigu idiopathique

Apparition brutale
Bilatéral
Peu douloureux

D'après Sapin. Arch Ped 2017

Conclusion

Pathologies fréquentes

<u>Torsion testiculaire : exploration chirurgicale au moindre doute</u>

Torsion d'hydatide : « blue dot » traitement médical

Orchi-épididymite : le plus souvent viral mais éliminer une cause bactérienne

Traumatisme testiculaire : indication chirurgicale = rupture albuginée / hématocèle important