7e Journées Urgences Pédiatriques

PRISE EN CHARGE DES PARALYSIES FACIALES PÉRIPHÉRIQUES DE L'ENFANT

Yohan Gallois
Assistant hospitalo-Universitaire
Service d'Otoneurologie et ORL pédiatrique
Hôpital Pierre Paul Riquet

ORL Toulouse-Purpan

- Epidémiologie
- Rappels anatomiques
- Diagnostique clinique
- Orientation étiologique
- Prise en charge de la paralysie périphérique idiopathique (Bell)

Paralysie faciale périphérique de l'adulte

- Incidence : 15-40 / 100 000 / an
- Etiologies multiples : chez l'adulte

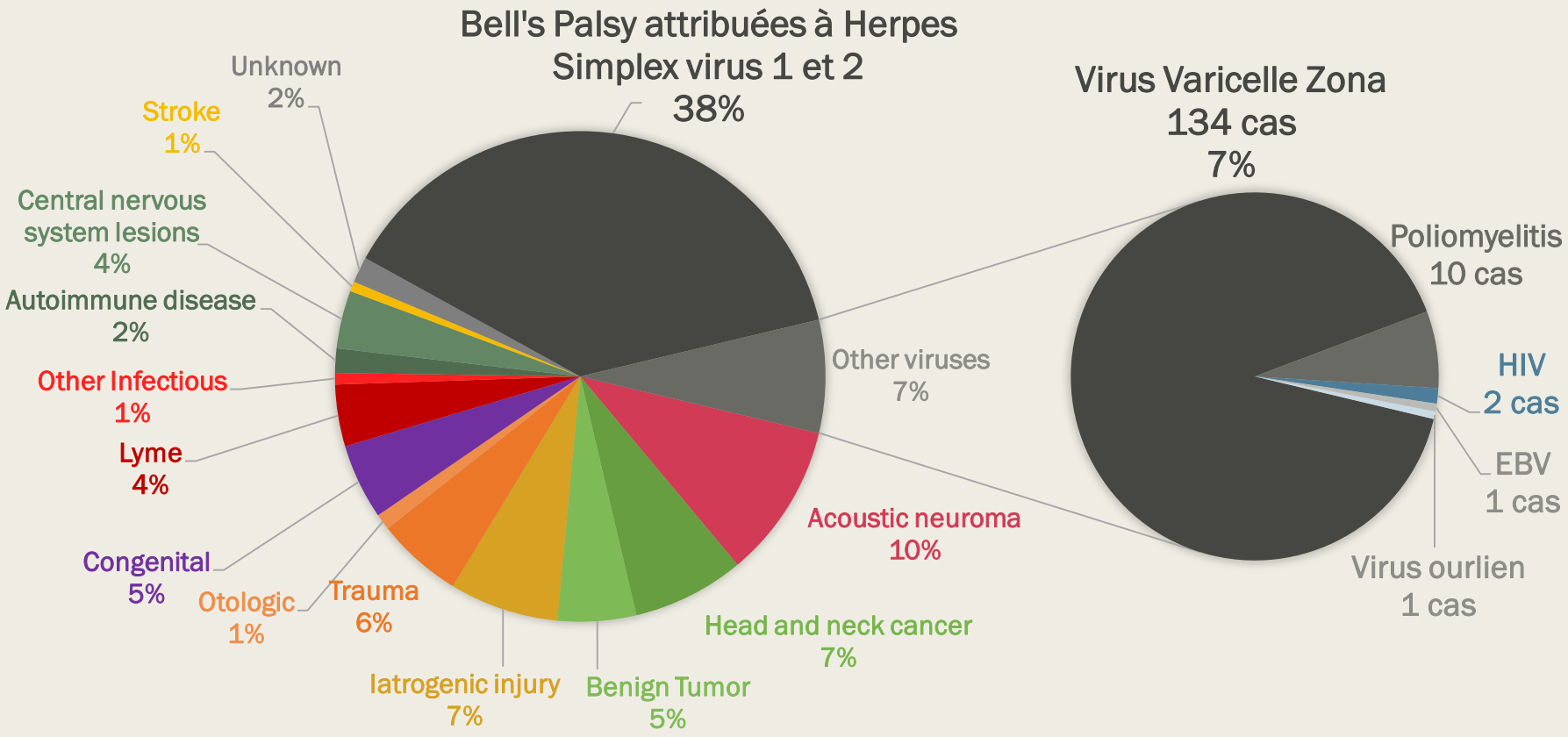

N= 1989

Hohman et Hadlock 2014 Laryngoscope: Massachusets Eye and Ear Infirmary Facial Nerve Center

Paralysie faciale périphérique de l’enfant

- Incidence plus rare :
  - *Avant 10 ans : 2,7 / 100 000 / an*
  - *Après 10 ans : 10,1 / 100 000 / an*

Etiologies des PPF de l'enfant

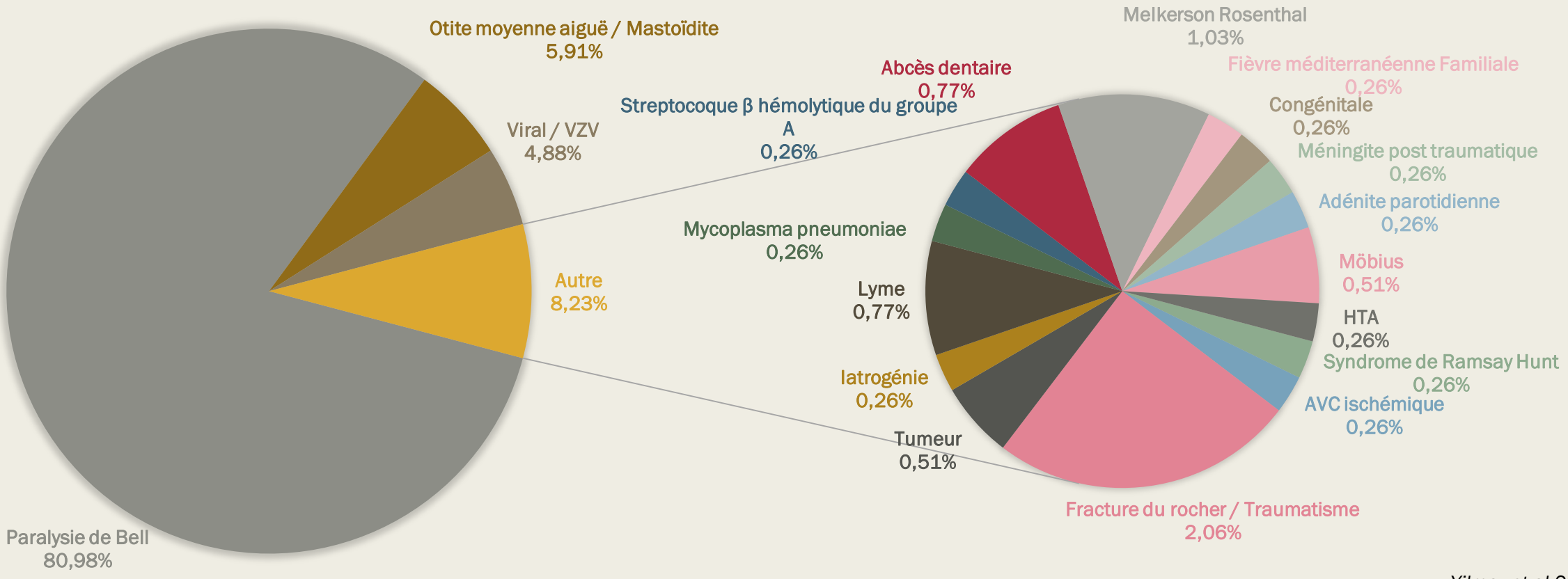

N=389

Yilmaz et al 2013
Ozkale et al 2015
Karalok et al 2018
Psillas et al 2018

RAPPELS ANATOMIQUES

Anatomie

PF centrale

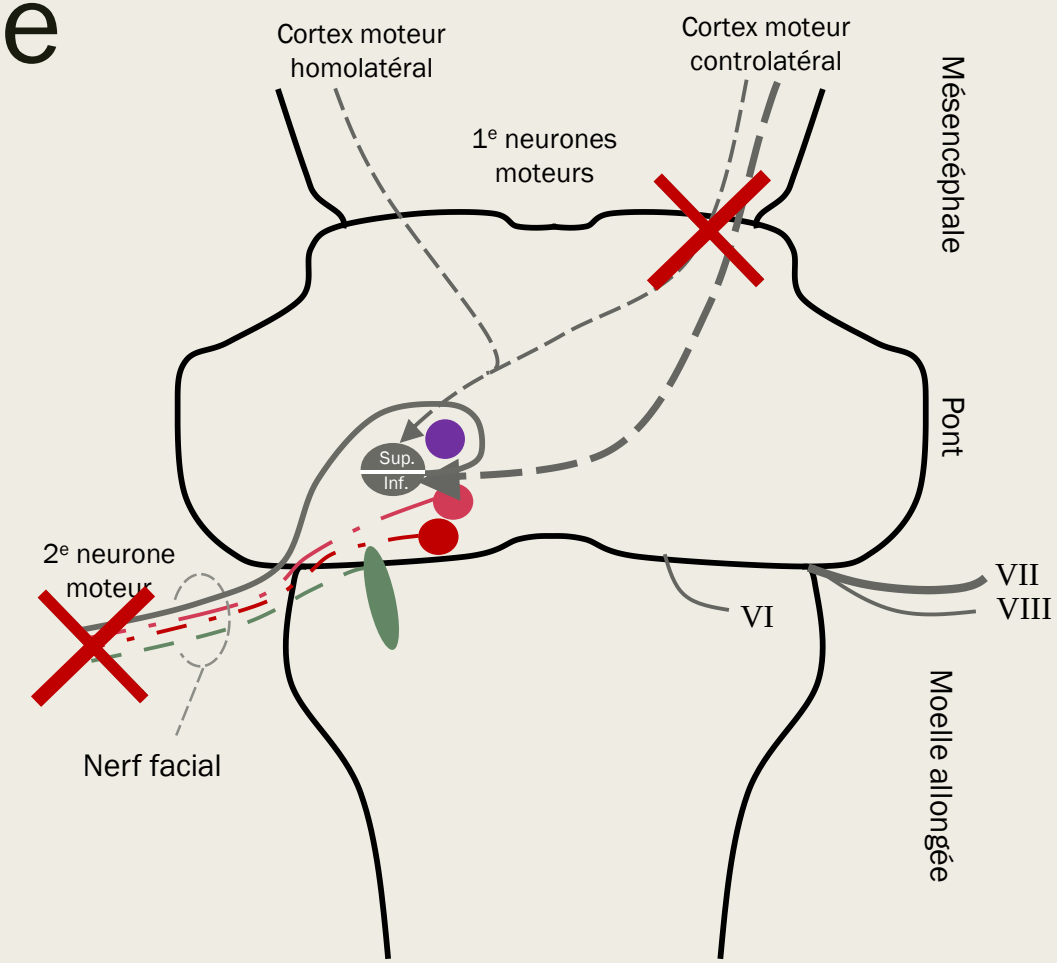

PF périphérique

- Fonction motrice (Ny moteur)
- Fonction sensitive (Ny du faisceau solitaire du VII bis)
- Fonction sécrétoire lacrymale (Ny salivaire supérieur)
- Fonction sécrétoire salivaire (Ny lacrymo-muco-nasal)
- Noyau du nerf abducens (nerf VI)

Anatomie

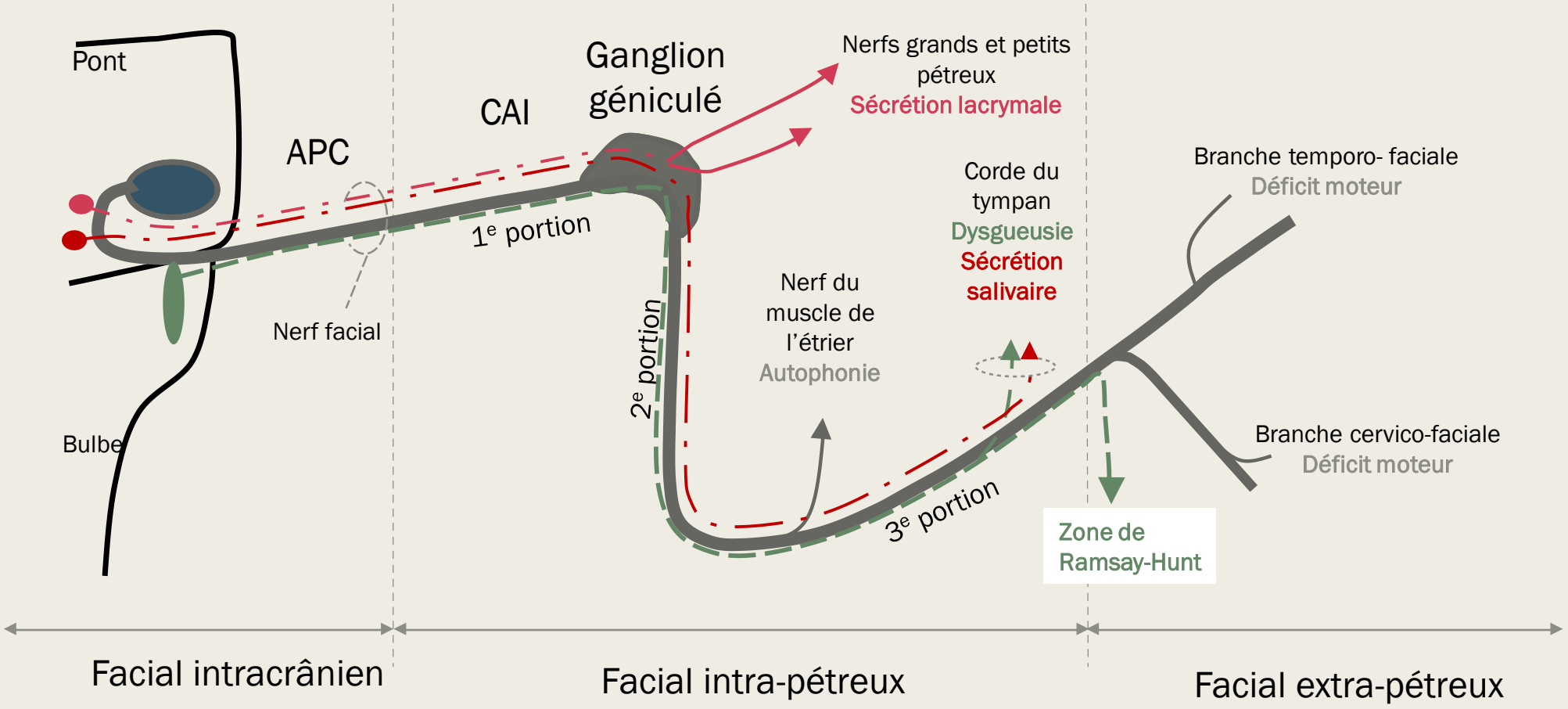

- Fonction motrice (Ny moteur)
- Fonction sensitive (Ny du faisceau solitaire du VII bis)
- Fonction sécrétoire lacrymale (Ny salivaire supérieur)
- Fonction sécrétoire salivaire (Ny lacrymo-muco-nasal)

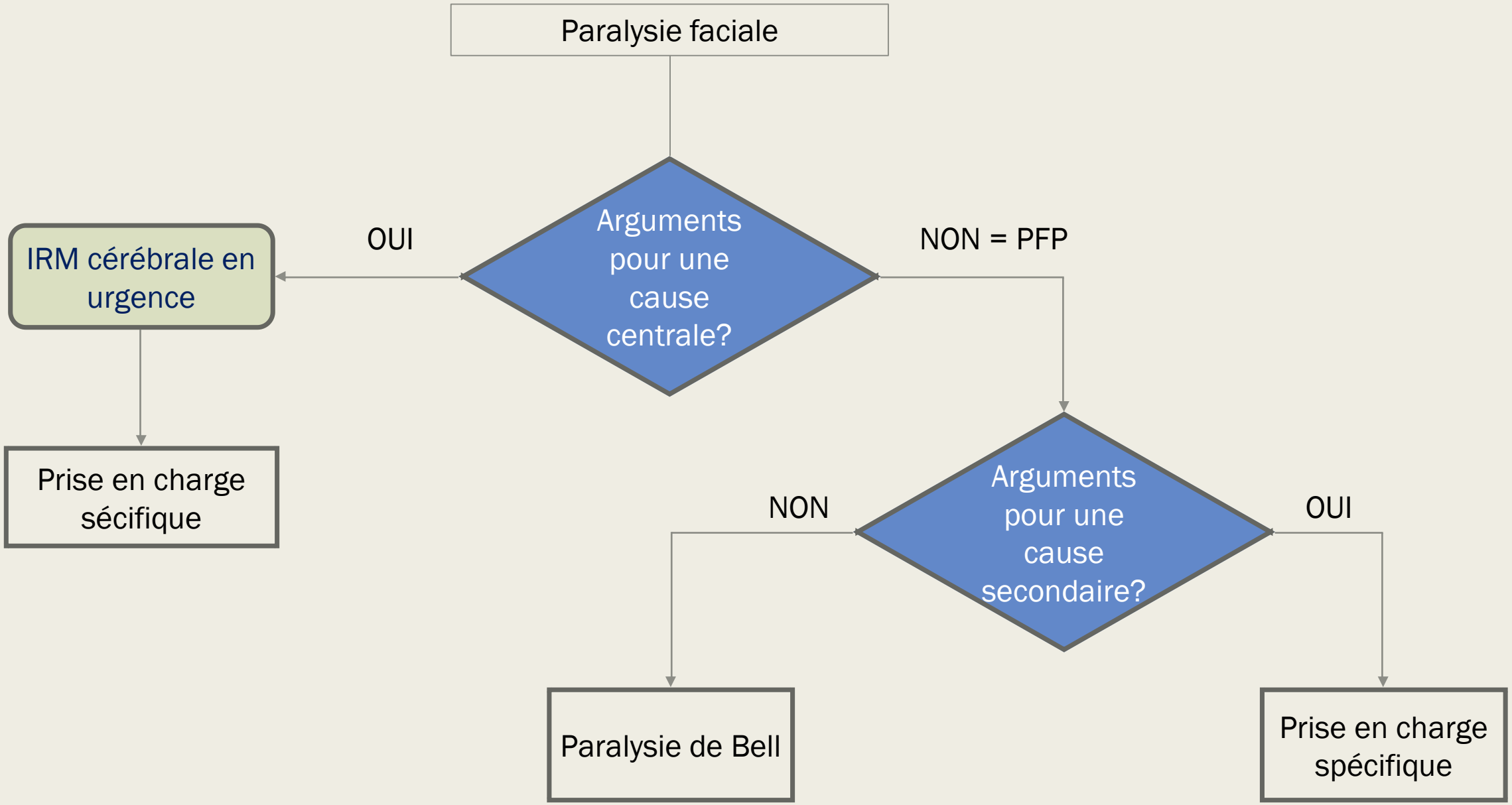
Paralysie faciale
Arguments pour une cause centrale?
OUI
IRM cérébrale en urgence
Prise en charge sécifique
NON = PFP
Arguments pour une cause secondaire?
NON
Paralysie de Bell
OUI
Prise en charge spécifique

EXAMEN CLINIQUE

Paralysie faciale centrale

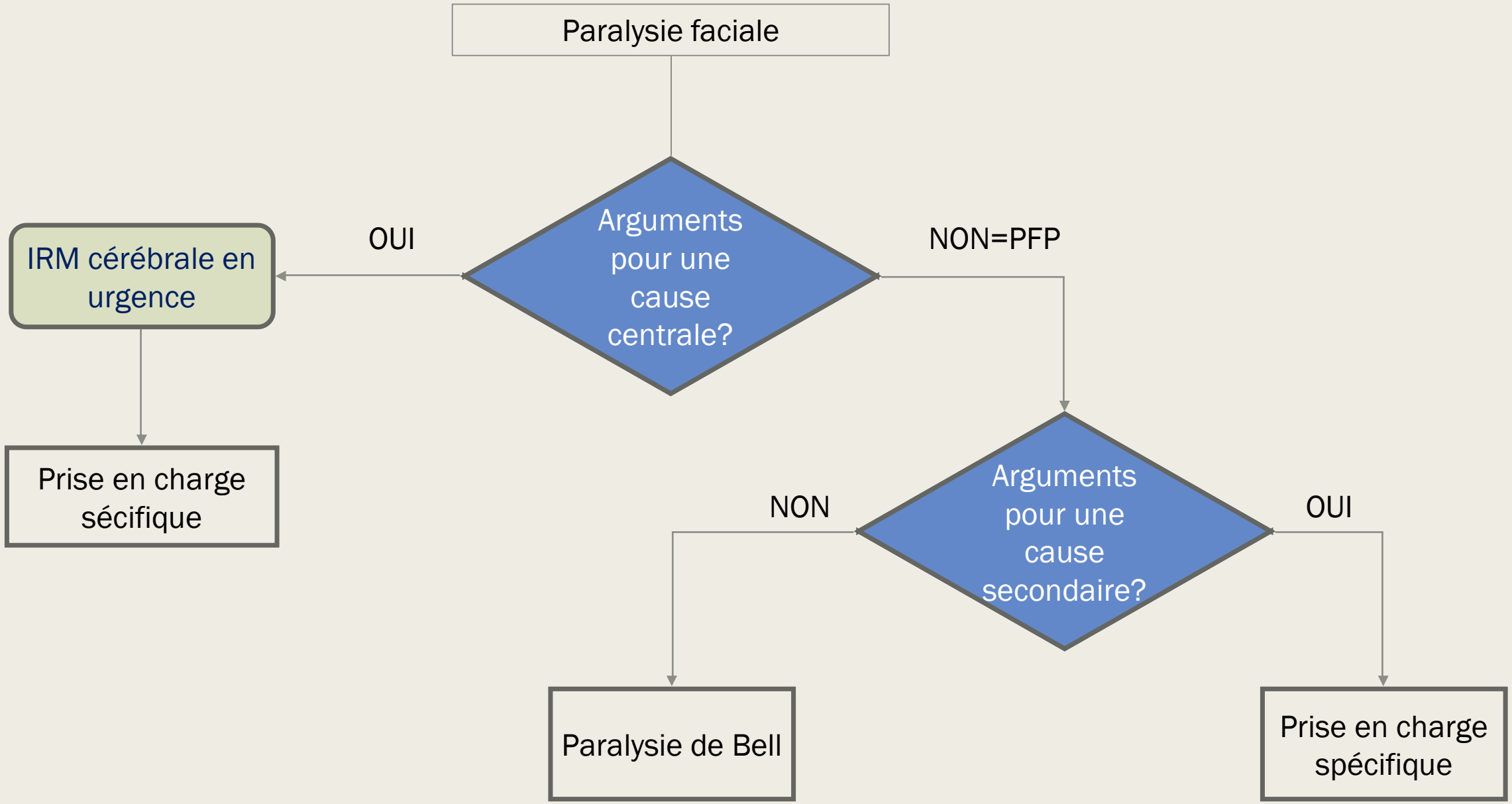
Paralysie faciale
Arguments pour une cause centrale?
OUI
IRM cérébrale en urgence
Prise en charge sécifique
NON=PFP
Arguments pour une cause secondaire?
NON
Paralysie de Bell
OUI
Prise en charge spécifique

Est-ce une paralysie faciale centrale?

Paralysie liée à une lésion du 1e neurone de la voie motrice

=Paralysie supra-nucléaire

Signes faciaux

Respect du cadran supérieur

Respect des réflexes :

Réflexe stapédien

Dissociation automatico-volontaire

Mouvements volontaires abolis

Rires, pleurs, sourires involontaires conservés

Est-ce une paralysie faciale centrale?

Signes extra-faciaux

- Atteinte des autres nerfs crâniens
  - ⇨ *Rhombencéphalite*
  - ⇨ *Polyradiculonévrite (Guillain Barré, Lyme)*
  - ⇨ *……*
- Atteinte cérébelleuse
  - ⇨ *AVC, rhombencéphalite*
  - ⇨ *……*
- Autres signes neuro

Indication à une IRM cérébrale en urgence
± PL selon le tableau

EXAMEN CLINIQUE

Paralysie faciale périphérique

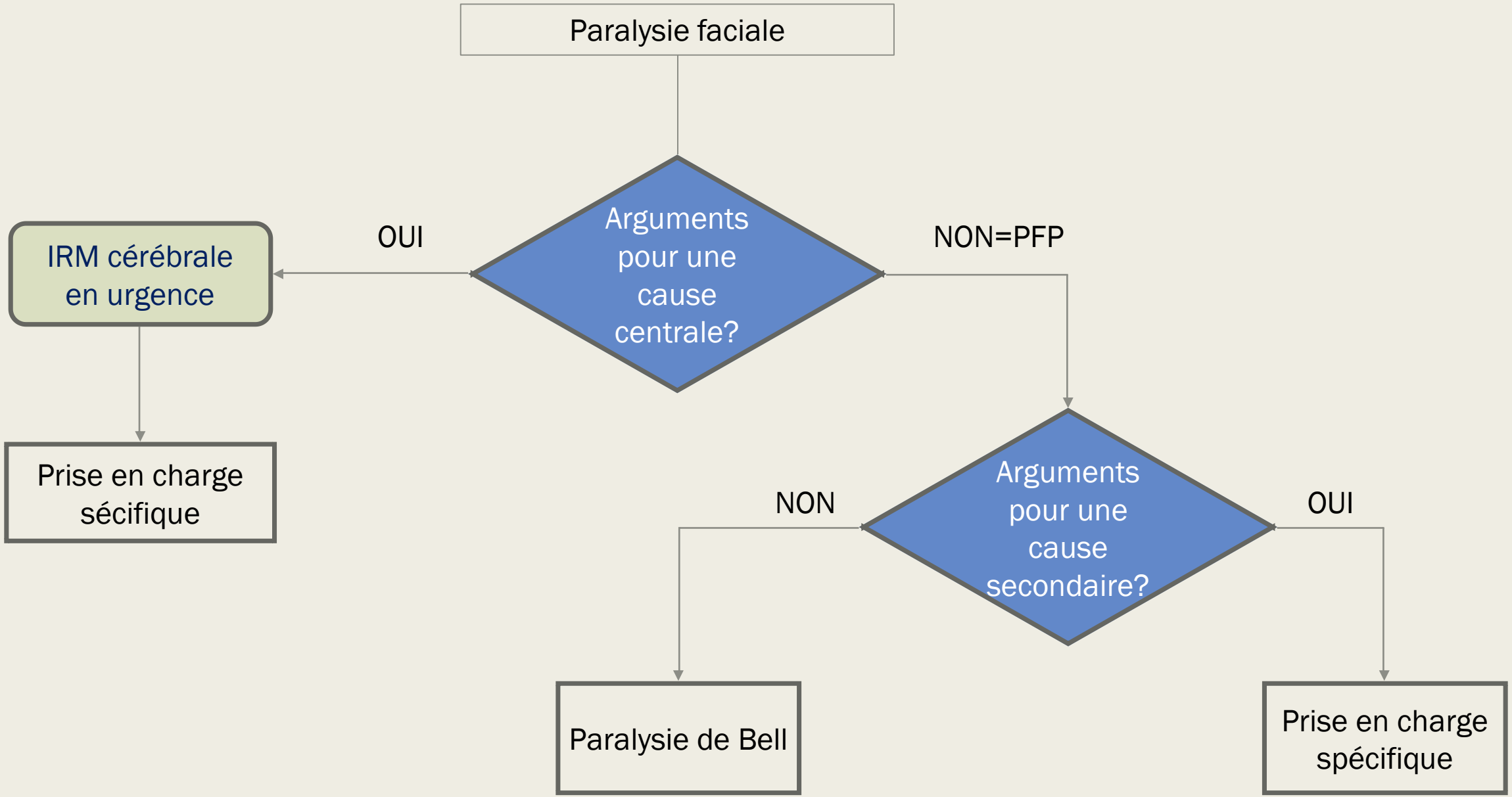
Paralysie faciale
Arguments pour une cause centrale?
OUI
IRM cérébrale en urgence
Prise en charge sécifique
NON=PFP
Arguments pour une cause secondaire?
NON
Paralysie de Bell
OUI
Prise en charge spécifique

Est-ce bien une paralysie faciale périphérique?

Atteinte du 2e neurone de la voie motrice

Signes faciaux moteurs

Atteinte du cadran supérieur et inférieur

Réflexes rompus : pas de dissociation automatico volontaire

Classification de House et Brackmann

Grade I : Tonus et mobilité sont normaux (100 % de mobilité faciale)

Grade II : Légère dysfonction: Au repos, symétrie et tonus normaux. Aux mouvements, apparition d'une légère asymétrie sans contracture avec absence ou présence de discrètes syncinésies (80 % de mobilité faciale estimée)

Grade III : Dysfonction modérée : Au repos, symétrie et tonus sont normaux. Diminution globale de la mobilité. La fermeture oculaire est obtenue même si l'effort nécessaire est important. Spasmes et syncinésie sont présents mais ne défigurent pas (60 % de mobilité faciale estimée)

Grade IV : Dysfonction modérément sévère: Au repos, le tonus est normal, la symétrie globalement conservée. Aux mouvements, il n'y a pas ou très peu de mobilité frontale. La fermeture oculaire complète ne peut être obtenue malgré un effort maximal. L'existence de syncinésies sévères ou d'un spasme entravant la mobilité faciale doivent amener à classer dans ce grade (40 % de mobilité faciale estimée)

Grade V : Dysfonction sévère: Au repos, l'asymétrie est évidente et le tonus déficient. Seuls quelques mouvements sont perceptibles au niveau de l'œil et de la bouche. À ce stade il ne peut y avoir ni spasme ni syncinésie (20 % de mobilité faciale estimée)

Grade VI : Paralysie faciale complète (0 % de mobilité faciale estimée)

Motricité faciale








Aspects cliniques – n°1

Quel côté?
Gauche

Quel grade?
2

Quels risques?
Pas de risque ophtalmo

Aspects cliniques – n°2

Quel côté?
Gauche

Quel grade?
4

Quels risques?
Risque ophtalmo +++
nocturne

Aspects cliniques – n°3

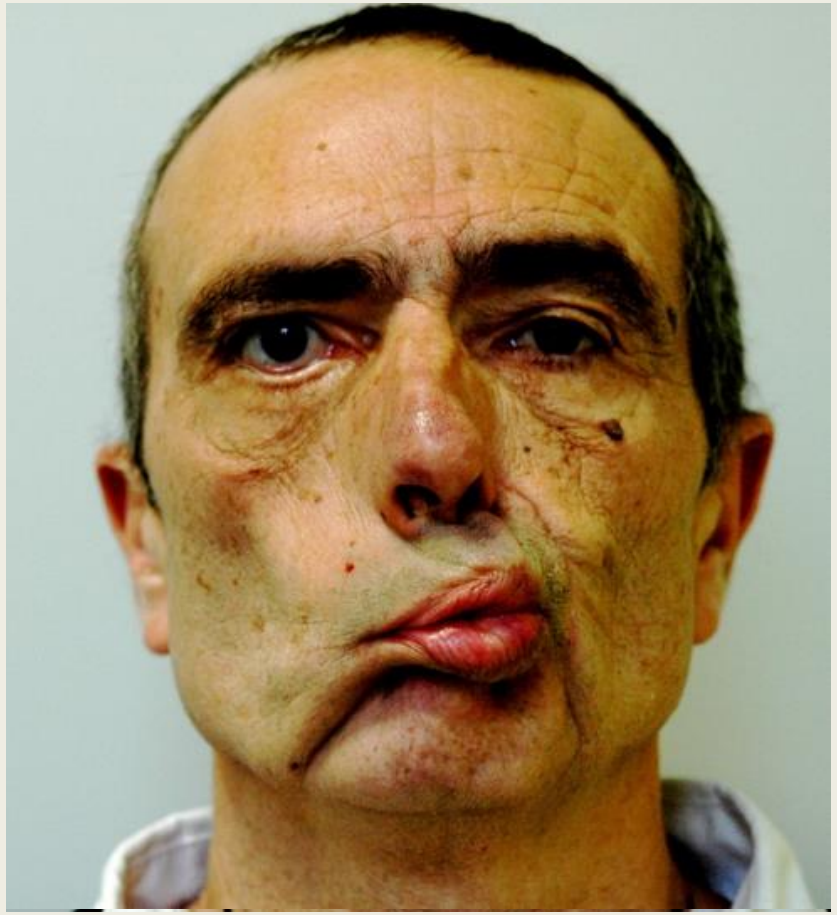

Quel côté?
Droit

Quel grade?
6

Quels risques?
Risque ophtalmo +++
diurne et
nocturnenocturne

Signes de Souque et Charles-Bell

Différences PFP centrale et périphérique

	Paralysie Faciale Périphérique	Paralysie Faciale Centrale
Tonus de repos	Flaccidité	Peut être conservé Fasciculations
Tonus actif	Paralysie des cadrans supérieur et inférieur	Paralysie limitée au cadran inférieur
Réflexes	Abolis	Conservés Dissociation automatico-volontaire
Atteinte extra-faciale	Non Possible atteinte du nerf cochléo-vestibulaire	Possible Nerfs crâniens Syndrome cérébelleux Syndrome pyramidal

Aspects cliniques – n°4

Ce n’est pas une PFP

En fait hypoplasie du triangulaire des lèvres

Cri lié à une palmure laryngée

Doit faire évoquer une délétion 22q11
(syndrome vélo-cardio-facial, Di George etc..)

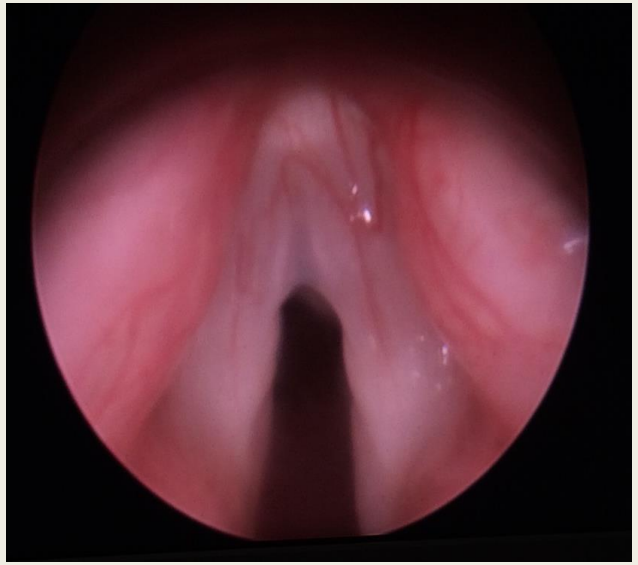

Paralysie faciale périphérique

Signes faciaux non-moteurs

Anesthésie de la zone de Ramsay-Hunt

Dysgueusie

Xérostomie

Xérophtalmie

En fait non systématiques

Signes non moteurs dans la PFP

	Adour et al 1978 (2)	May et Hardin 1978 (1)	Peitersen 2002 (4)	De Seta et al 2014 (6)
Population	N=1048 Paralysies de Bell*	N=500 PFP dont 80% de paralysie de Bell	N=1701 Paralysies de Bell	N=269 Paralysies de Bell
Hypoesthésie faciale (trigéminale)				
Douleurs rétro-auriculaires				
Dysgueusie/Agueusie				
Œil sec				
Epiphora				
Xérostomie				

ORIENTATION ÉTIOLOGIQUE

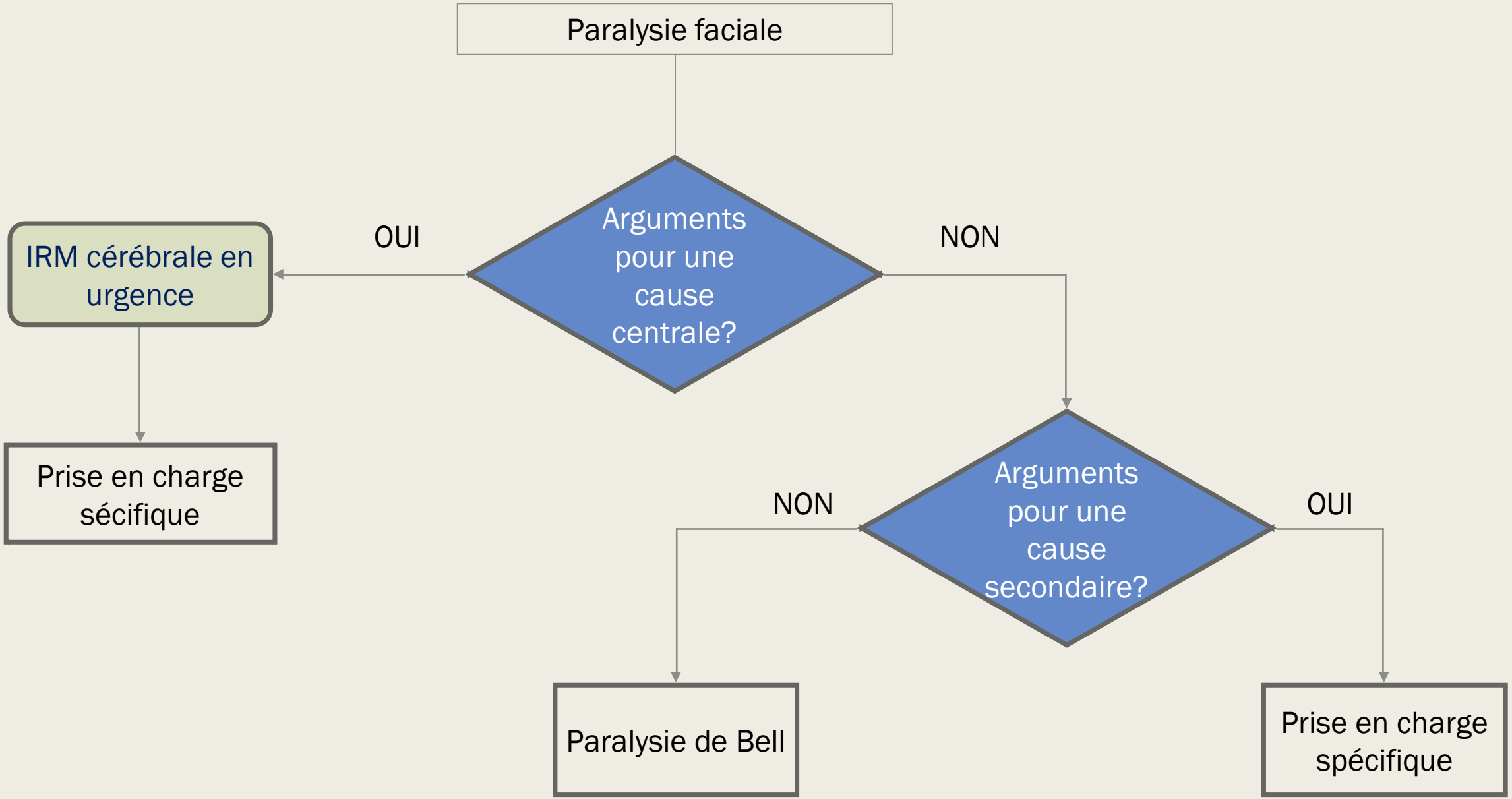
Paralysie faciale
Arguments pour une cause centrale?
OUI
NON
IRM cérébrale en urgence
Prise en charge sécifique
Arguments pour une cause secondaire?
NON
OUI
Paralysie de Bell
Prise en charge spécifique

Orientation selon le type de PFP

- PFP progressive
- Diplégie faciale
- PFP récidivante

Arguments cliniques pour une PFP secondaire

- **Paralysie faciale progressive**
  - *Fait évoquer une cause tumorale*
  - *Surtout en cas de signes spastiques d'emblée*
    - Spasme hémifacial
    - Syncinésies
  - *Défaut de récupération*
  - *Indication à une IRM du nerf facial*

Arguments cliniques pour une PFP secondaire

- **Diplégie faciale**
  - *Fait évoquer un polyradiculonévrite*
    - Contage : Lyme
    - Troubles cardiorespiratoires : Guillain et Barré
  - *25% : Paralysie de Bell*

Arguments cliniques pour une PFP secondaire

- **PFP récidivante**
  - *97% Paralysie de Bell*
  - *3% auto immunes*

PFP avec signes ORL associés

	Signes ORL associés		
	Signes cochléo-vestibulaires	Lésion parotidienne	Otoscopie : Otite
Aigu	Otite avec labyrinthite	Parotidite aiguë	OMA compliquée Syndrome de Ramsay-Hunt
Progressive	Cholestéatome Compression du paquet acoustico-facial	Tumeur parotidienne	Cholestéatome

PFP Otogènes

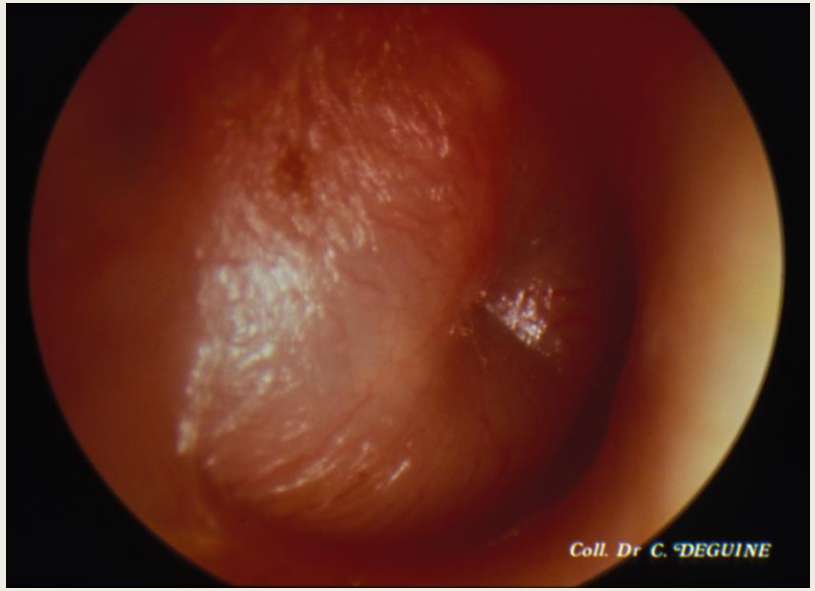

OMA

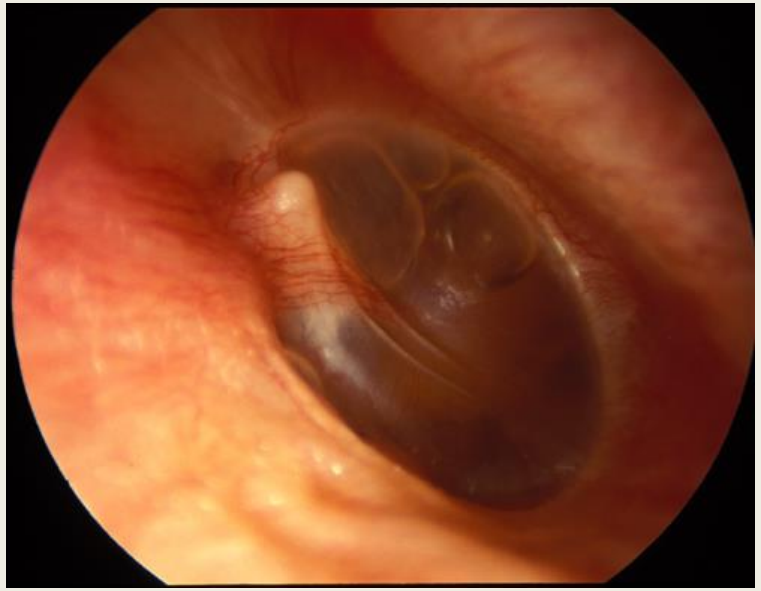

OSM

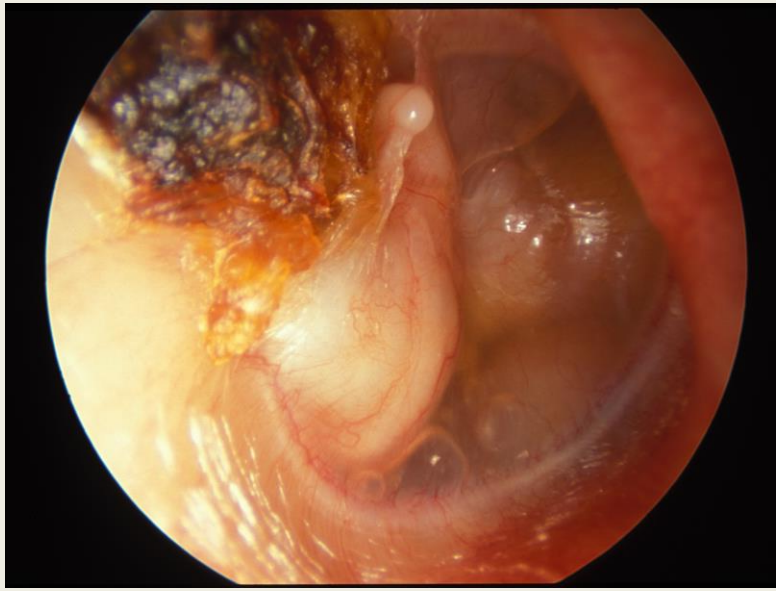

Cholestéatome

Paracentèse en urgence
+ATB si OMA

Chirurgie programmée

Syndrome de Ramsay-Hunt

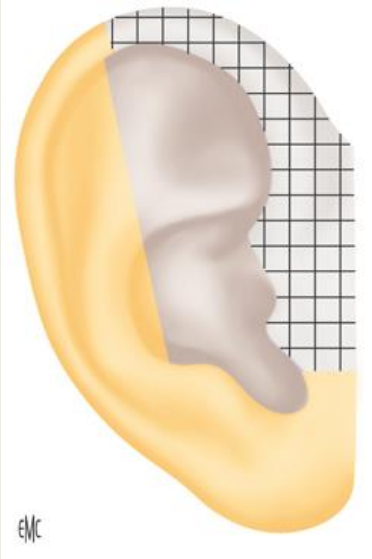

- Zona du nerf facial : PFP + éruption de la zone de Ramsay-Hunt
  - *ZRH : conque + face postérieure du conduit*

- Syndrome de Sicard = SRH + surdité

- Indication au traitement antiviral, pour le traitement de la PFP mais s
  prévenir les douleurs pot-zostériennes.

Syndrome de Melkersson-Rosenthal

- Ou granulomatose oro-faciale
- Associe PFP + Œdème facial + Langue fissurée récidivants
- Début dans l'enfance
- Etiologie mal connue
- Traitements peu efficaces

Cas de la paralysie faciale néo-natale

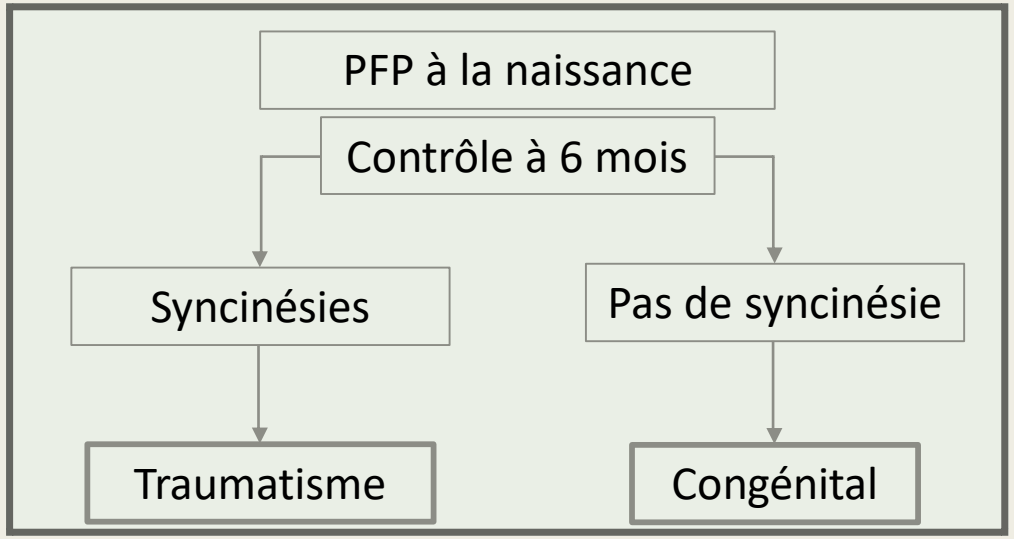

Hohman et Hadlock 2014

Aspects cliniques – Bébé de 73 ans

Paralysie faciale néo-natale traumatique sur forceps

Leger et al 2019, *Voici*

PARALYSIE DE BELL

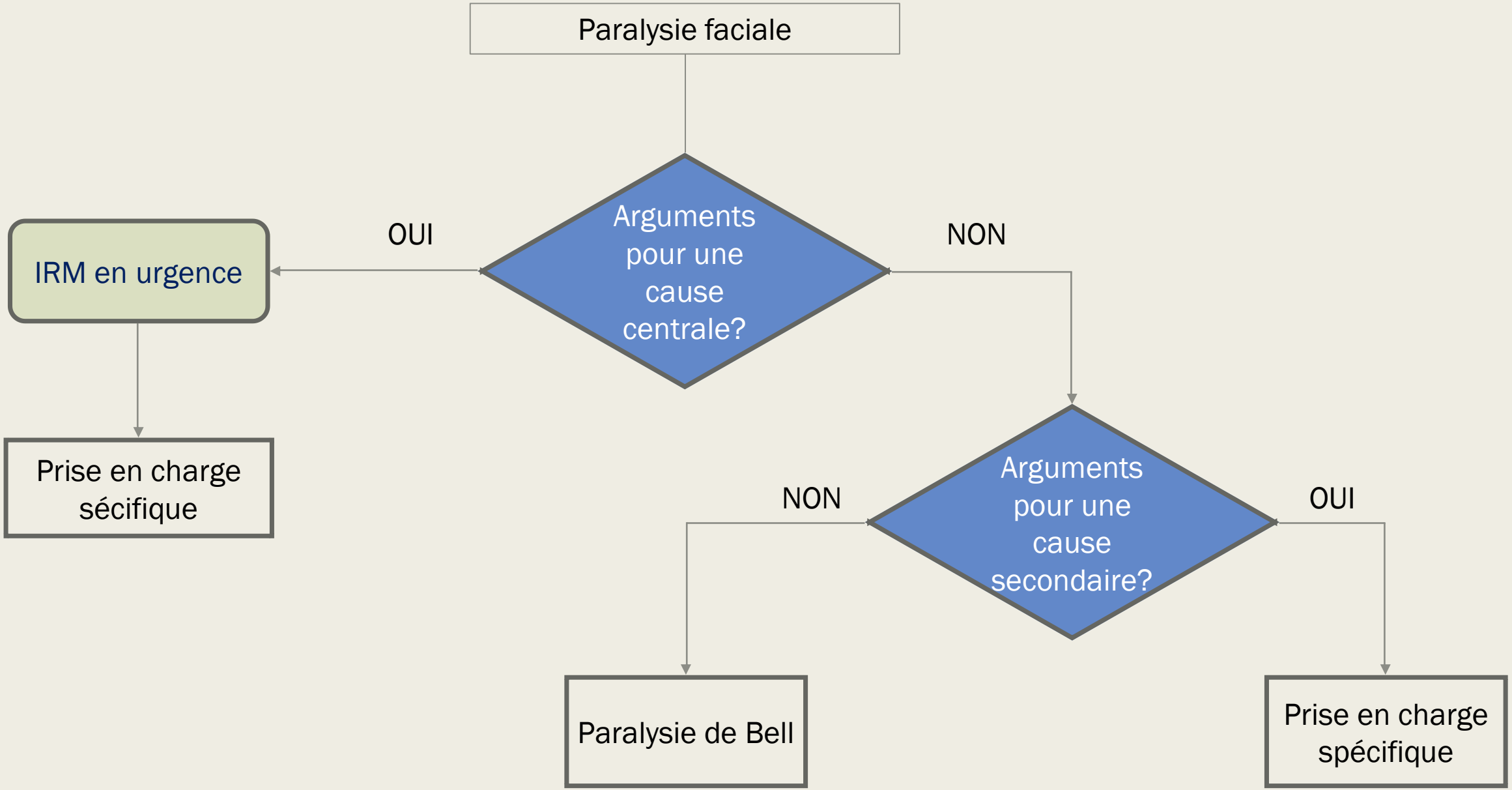
Paralysie faciale
Arguments pour une cause centrale?
OUI
NON
IRM en urgence
Prise en charge sécifique
Arguments pour une cause secondaire?
NON
OUI
Paralysie de Bell
Prise en charge spécifique

PFP idiopathique de Bell

- Diagnostic d’élimination
- Cause la plus fréquente
- Cause suspectée : HSV 1 et 2, VZV
- Meilleur pronostic : 95% de récupération chez l’enfant

Prise en charge médicale

- Corticothérapie : toujours indiquée

Study or Subgroup	OS Events	OS Total	OO Events	OO Total	Weight	Risk Ratio M-H, Fixed, 95% CI
Total (95% CI)		**450**		**445**	**100.0%**	**0.63 [0.50, 0.80]**
Total events	79		125			

Heterogeneity: Chi² = 7.32, df = 6 (P = 0.29); I² = 18%
Test for overall effect: Z = 3.73 (P = 0.0002)

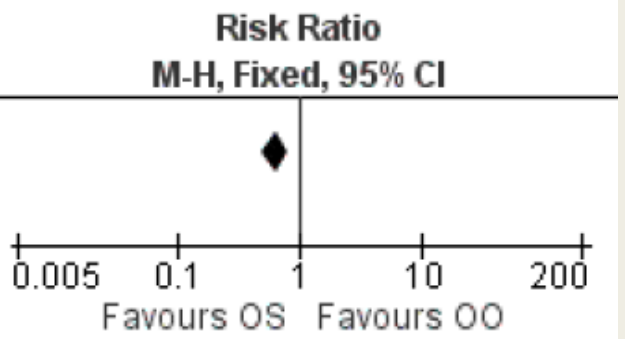

OS : Corticoïdes, OO : pas de traitement

Madhock et al 2016, Cochrane Library

- *En pratique :*
  - 5 à 10 jours de traitement
  - 1mg/kg/j d'équivalent prednisone (Solupred)

Prise en charge médicale

- Antiviraux?

Gagyor et al 2015, Cochrane Library

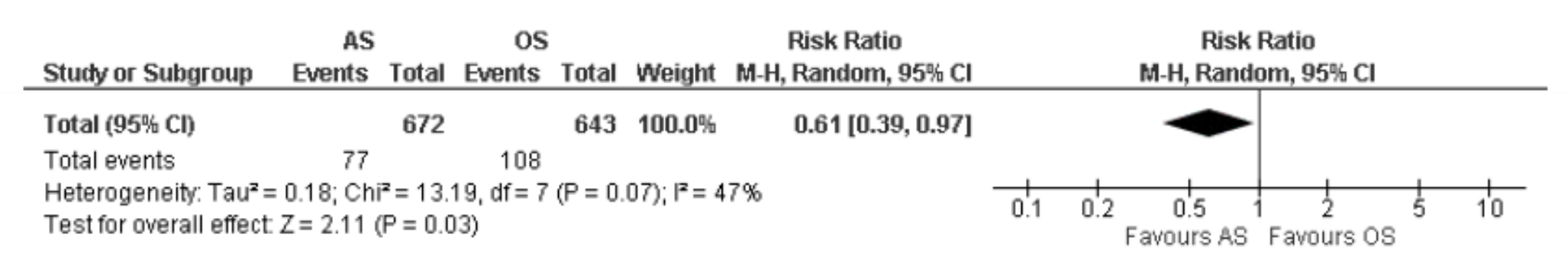

Gagyor et al 2019, Cochrane Library

The review showed that there may be **no clear difference** in rates of incomplete recovery from Bell's palsy after treatment **with the combination of antivirals and corticosteroids, compared to corticosteroids alone**. This finding was of low certainty and was based on data from three trials involving 766 people with Bell's palsy of various degrees of severity. We excluded data from 10 trials with multiple potential sources of bias. However, **we can be moderately confident that the combined therapy reduced the number of people left with long-term effects of Bell's palsy** (excessive tearing of the eyes or an abnormal facial movement) compared to corticosteroid treatment alone.

Rôle des antiviraux : prévenir les complications

Canada

- Pour les PFP idiopathiques sévères ≥4: toujours
- Systématique si syndrome de Ramsay-Hunt : réduction des douleurs post-zostériennes?

Almeida, et al. “Management of Bell Palsy: Clinical Practice Guideline.” *CMAJ* 186, no. 12 (September 2, 2014): 917–22.

USA

- Proposés pour toute PFP a frigore ou Syndrome de Ramsay Hunt

Baugh et al. “Clinical Practice Guideline: Bell’s Palsy.” *Otolaryngol HNS* 149, no. 3_suppl (November 2013): S1–27.

France

- Absence de recommandation

Place de la kinésithérapie

- Renforcement moteur
  - *Non indiquée chez l'enfant car bonne récupération dans 95% des cas*
  - *Risque de trouble spastiques : syncinésies et spasme hémifacial*

- Relaxation : Massages indiqués pour relâcher l'hypertonie musculaire

Soins oculaires

- Obligatoire si PFP
- Larmes artificielles 6 fois par jour au moins
- Occlusion palpébrale nocturne : s’assurer que le patient a bien compris la technique

Indication des examens complémentaires

- TDM : Si traumatisme, otoscopie anormale (sauf OMA)

- IRM : suspicion de cause neurologique entre 3 et 6 mois post PFP
  Si PFP persistante au-delà de 3 mois
  Si IRM avant 3 mois, fixation du Gado sur le nerf liée à la paralysie de Bell

- EMG/ENOG : si PFP ≥ 4

- PL : si argument pour polyradiculonévrite

- Bilan ORL : Audiométrie + Réflexes stapédiens + Examen vestibulaire

Indication des examens complémentaires

- Sérologies?
  - *Peu rentables en l'absence de signes évocateurs*
  - *Ne modifie pas la prise en charge*
    - Sauf sérologie de Lyme
  - *Pas de recommandation claire*
    - A faire surtout si signes évocateurs (éruption notamment)

Paralysie faciale

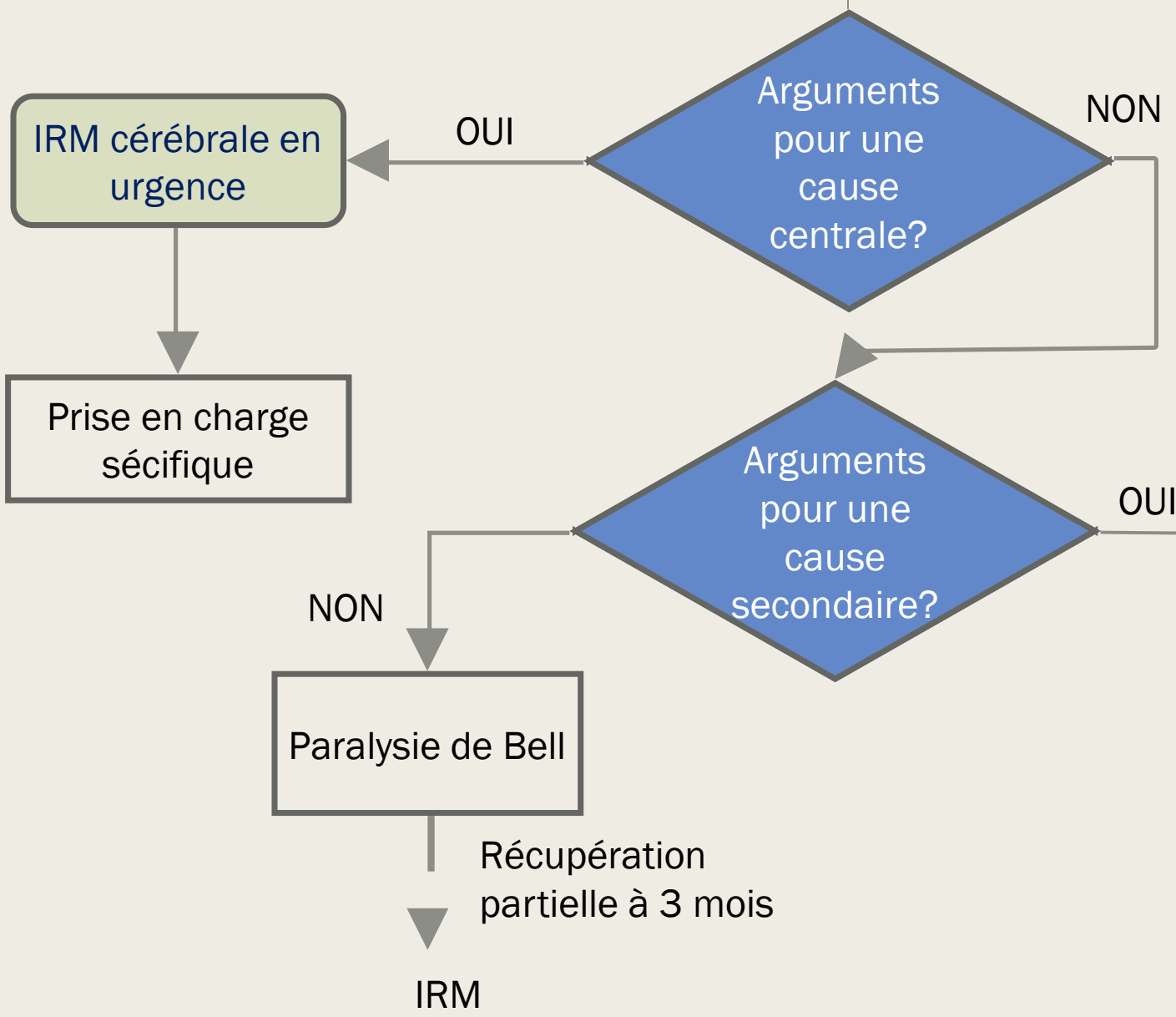

	Examen	Etiologie
Lésion parotide	IRM parotide	Tumeur
Otoscopie anormale	TDM Rocher	Cholé, tumeurs
OMA/OSM	Paracentèse + ATB	
Atteinte multi radiculaire	PL	Polyradiculo -névrite
Trauma	TDM en coupes fines	Fracture du rocher
Vésicules de la ZRH	Prélèvement viral	VZV

Garçon de 13 ans

- Traitement ATB pour OMA depuis 1 mois
- Vu aux urgence ORL pour asymétrie du visage depuis la veille
- Syndrome fébrile et inflammatoire modérés
- OMA à l’otoscopie
- Pas d’anomalie de l’examen neurologique

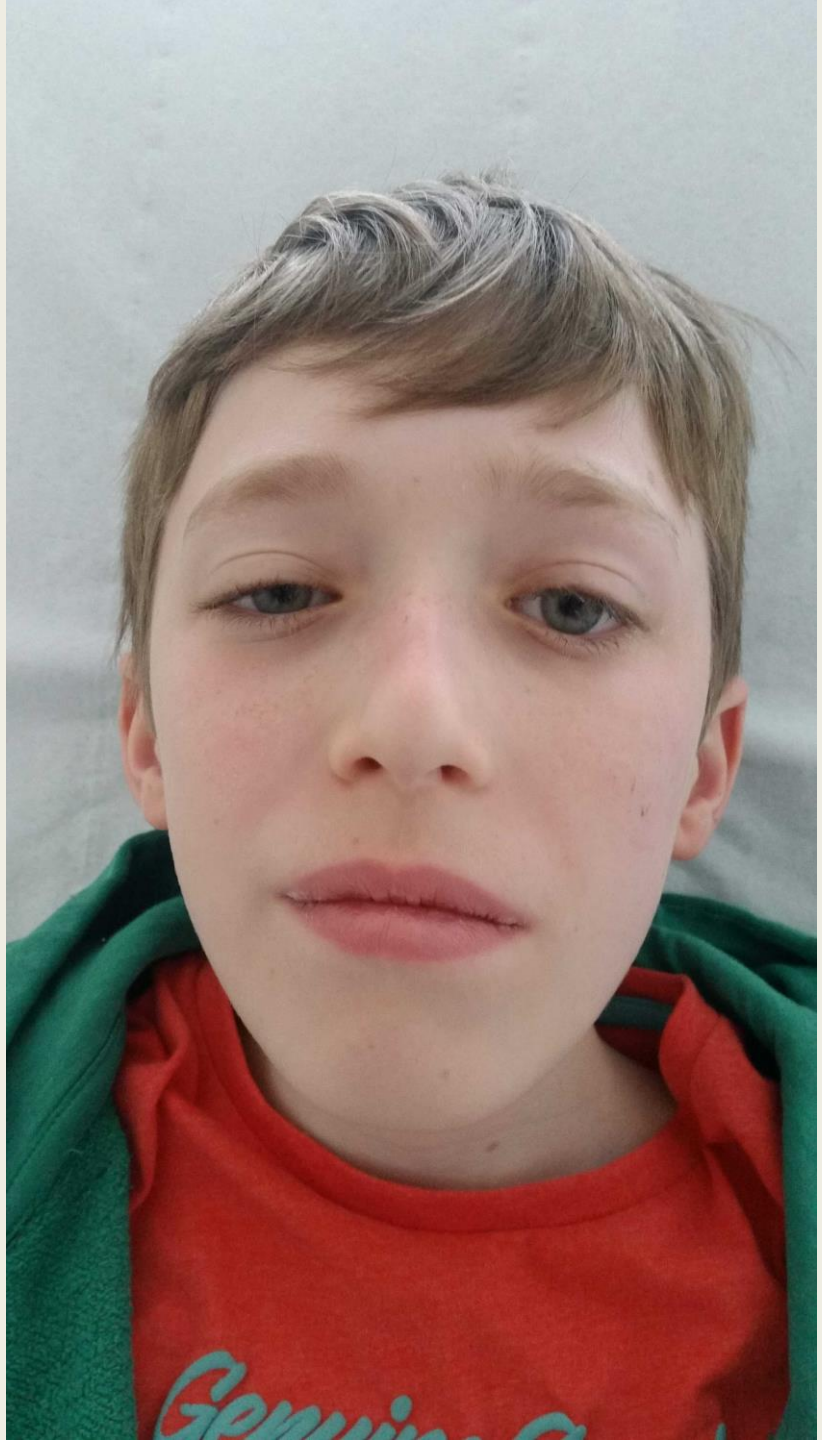

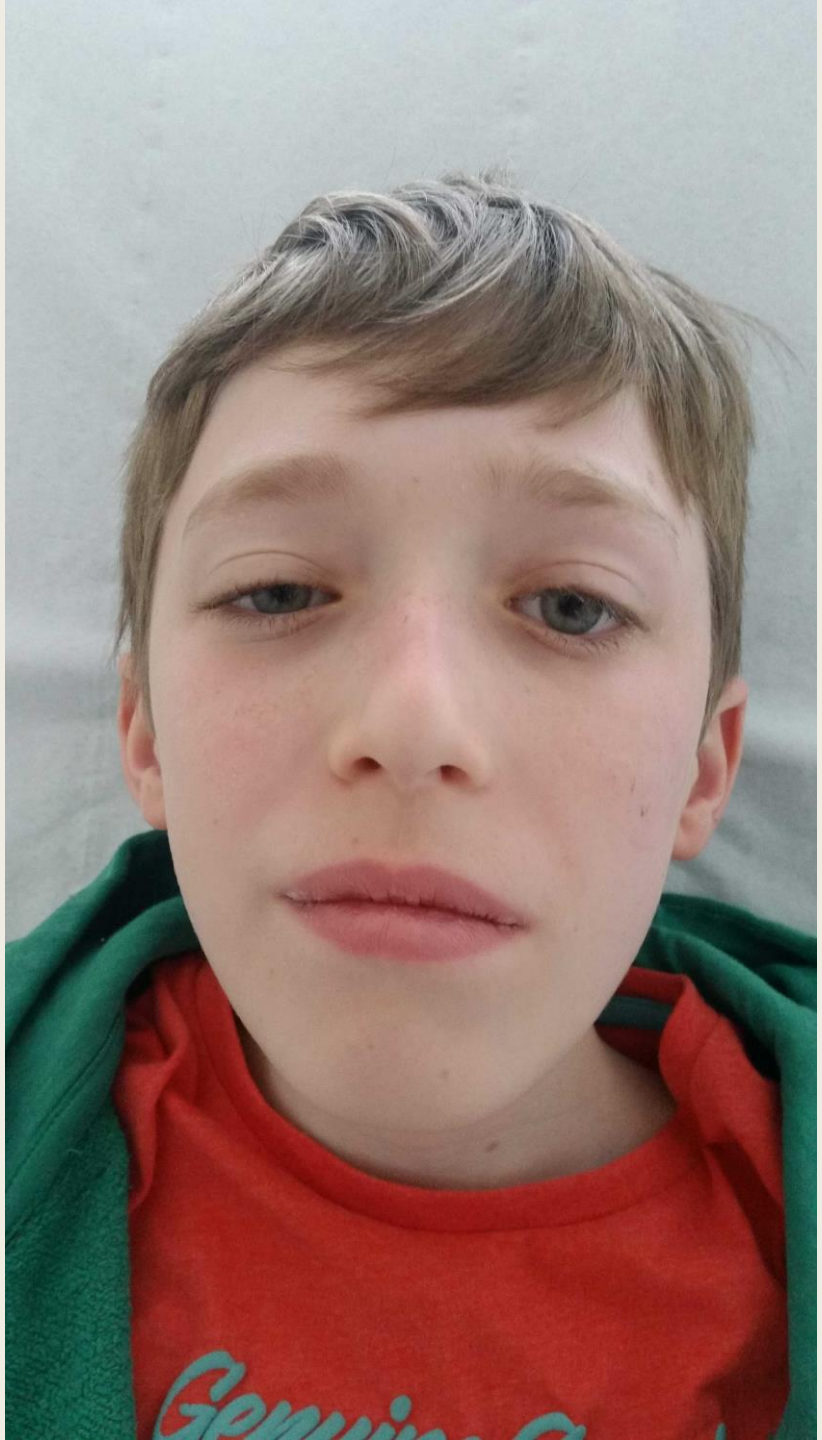

PFP de quel côté?

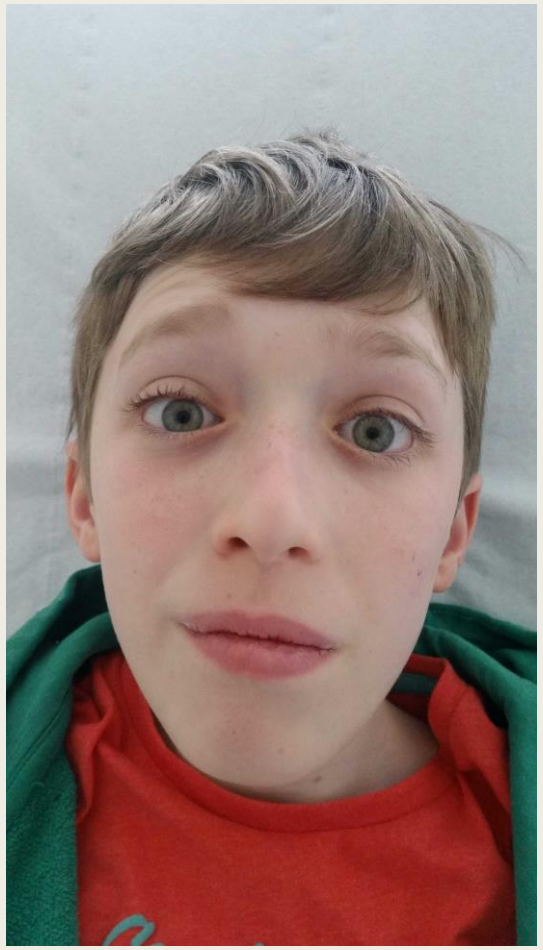

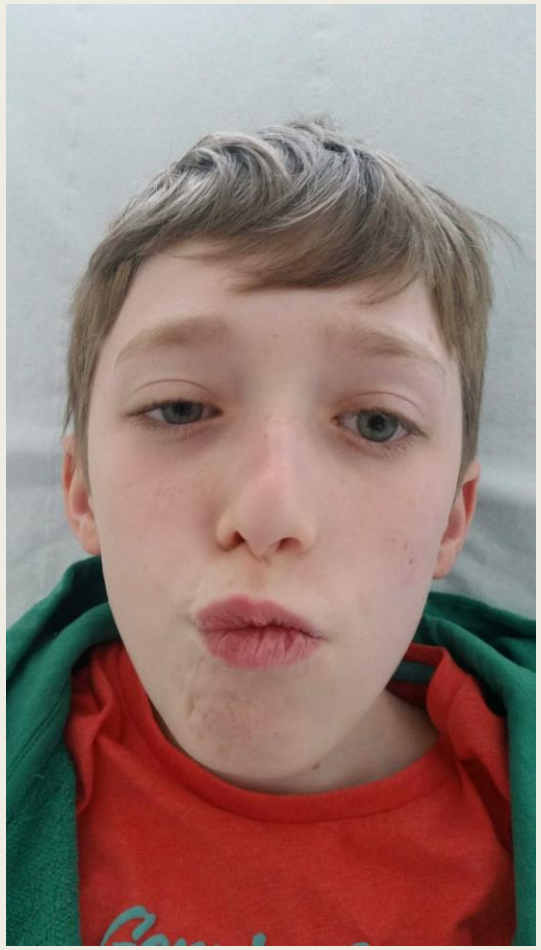

Quel premier geste?

- Paracentèse
  - *But thérapeutique*
  - *But étiologique*

Audiométrie

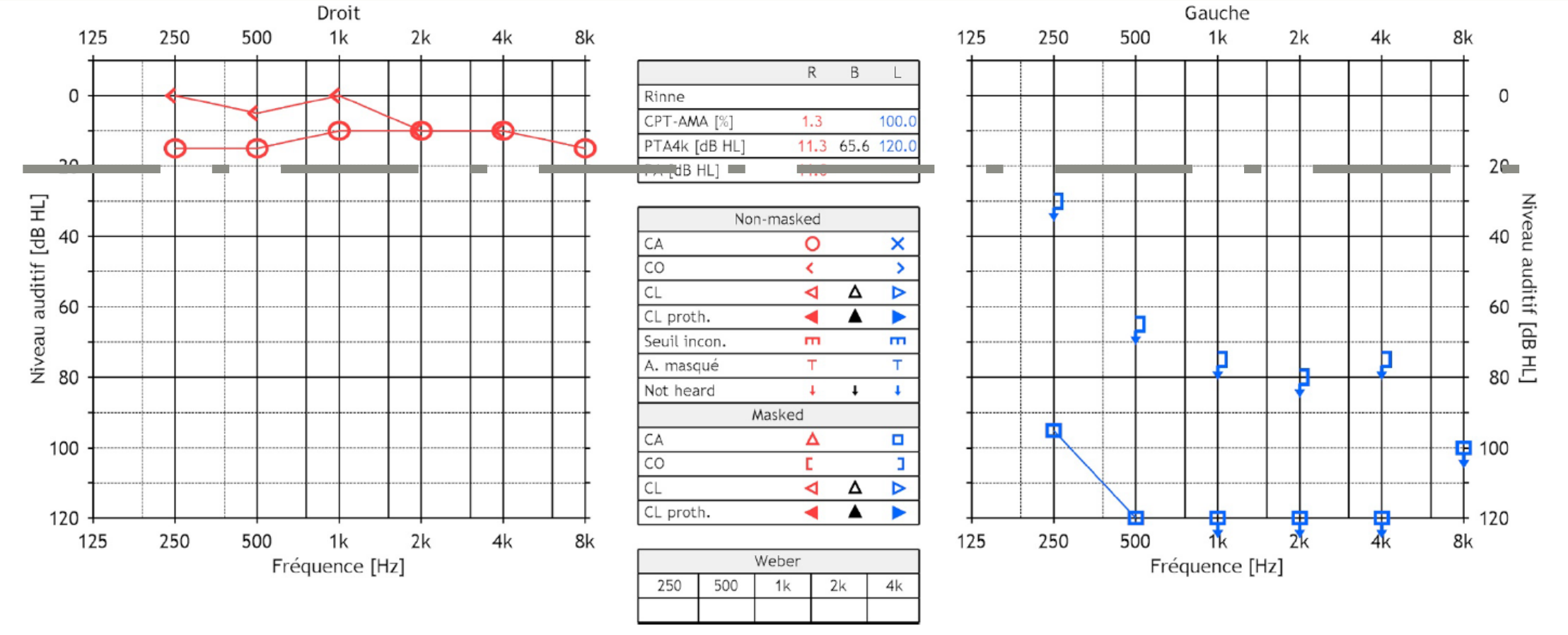

Quel examen complémentaire?

- PFP otogène avec complication labyrinthique
  - *TDM du rocher SPC en coupes fines*

Ganglion géniculé

Cochlée

Vestibule

Conduit auditif interne

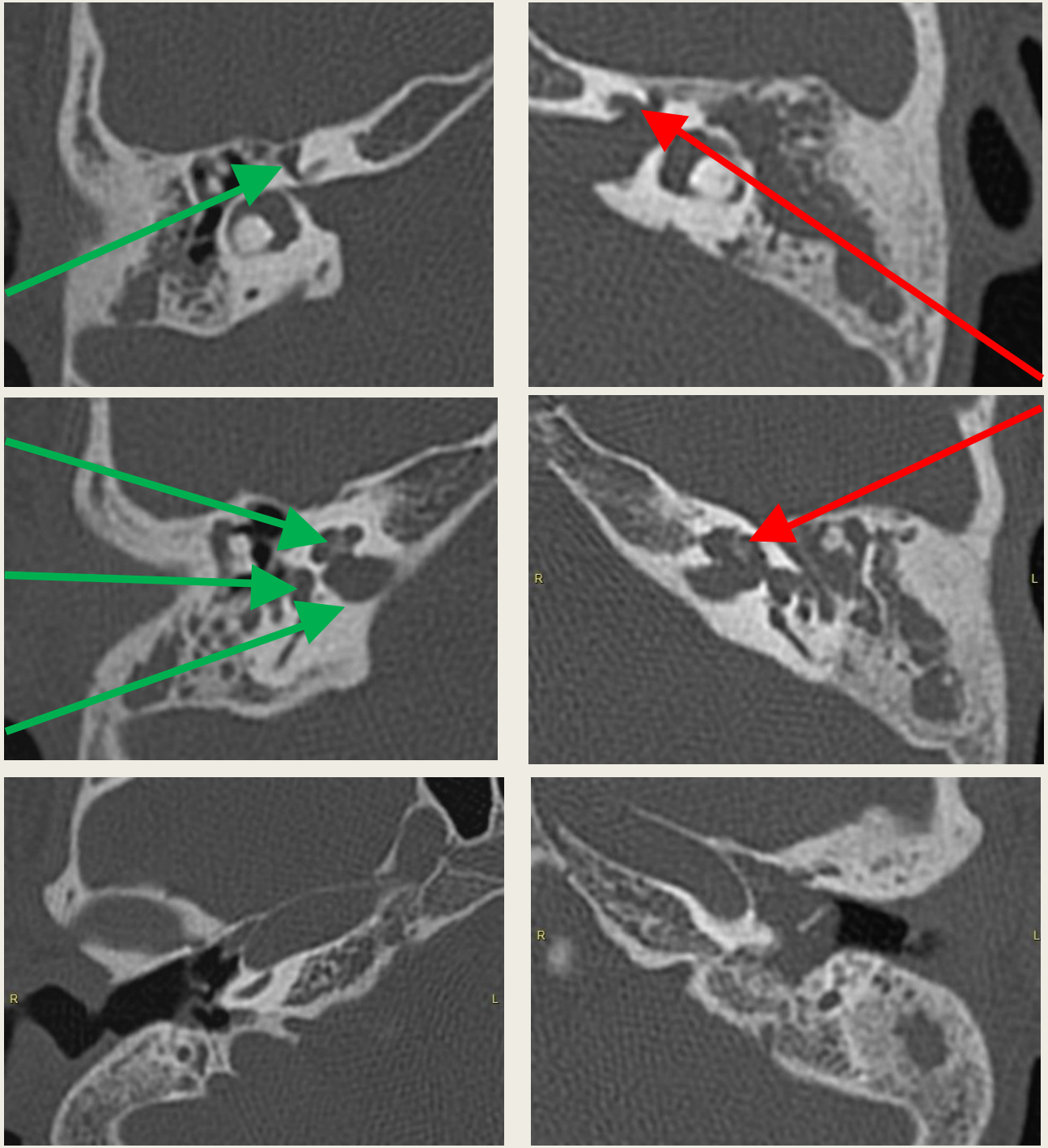

Ostéolyse du conduit auditif interne

PFP sur OMA avec ostéolyse du rocher

- Indication à une IRM cérébrale

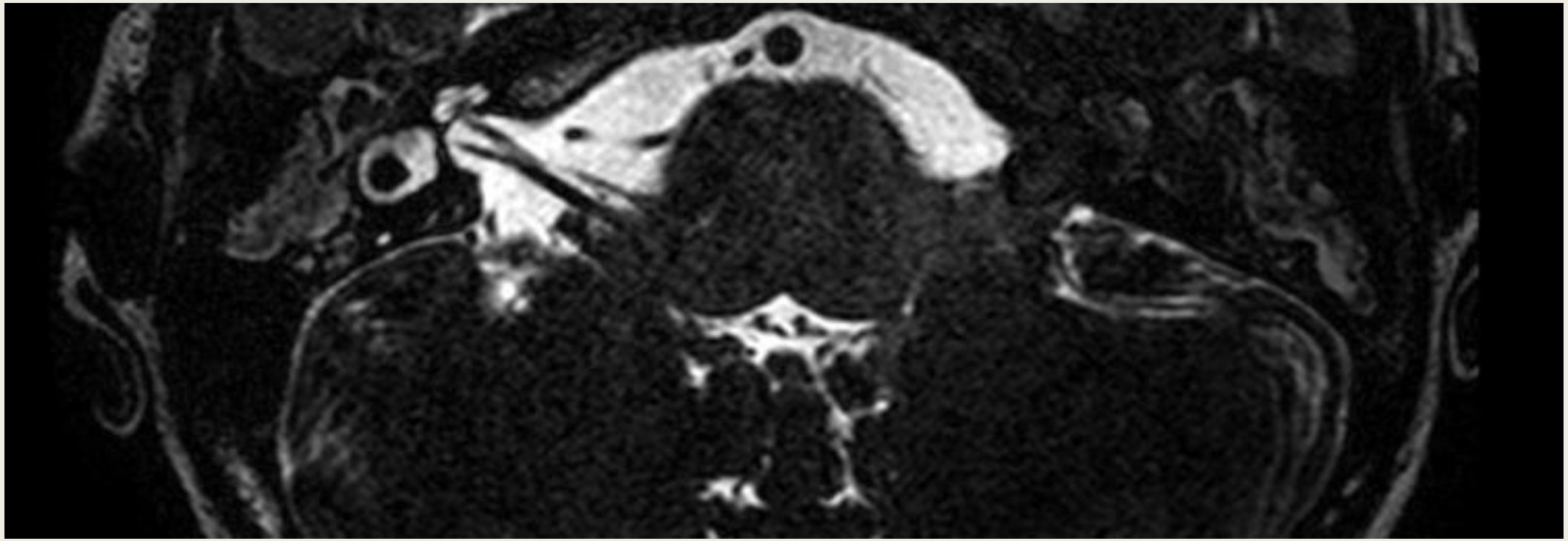

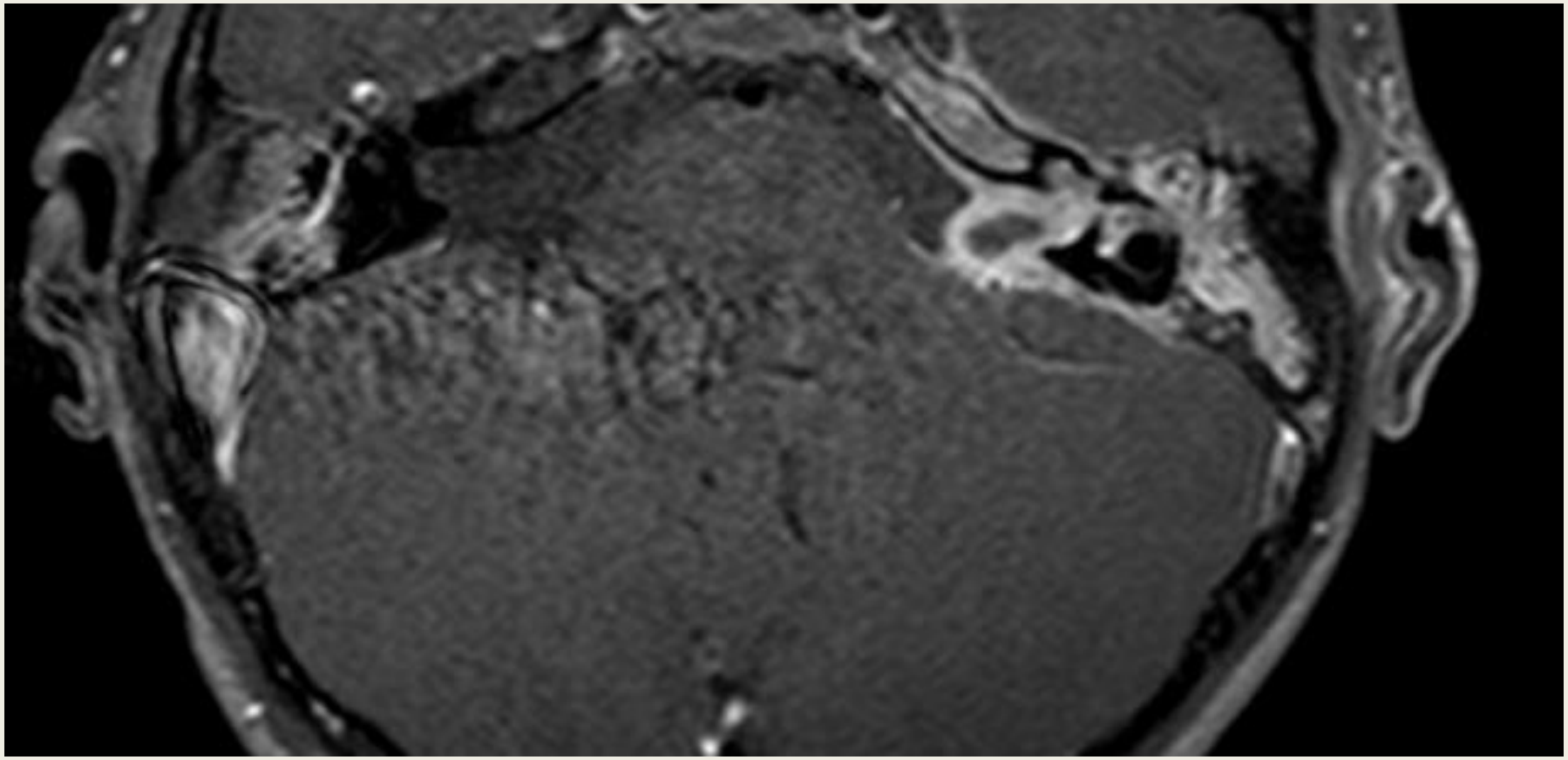

- Abcès du conduit auditif interne

- Indication à une mastoïdectomie
- ATB : Claforan + Fosfomycine + Métronidazole

Garçon de 5 ans AVP 4 roues contre piéton

- Body scan rassurant

- PF clinique : Grade 2 dans le cadran supérieur et Grade 5 dans le cadran inférieur
  - *Contraction de l'orbiculaire des lèvres lors des douleurs*

Dissociation automatico-volontaire

Quels examens complémentaires?

- PF traumatique = Scanner
- Aspect évocateur de PF centrale = IRM

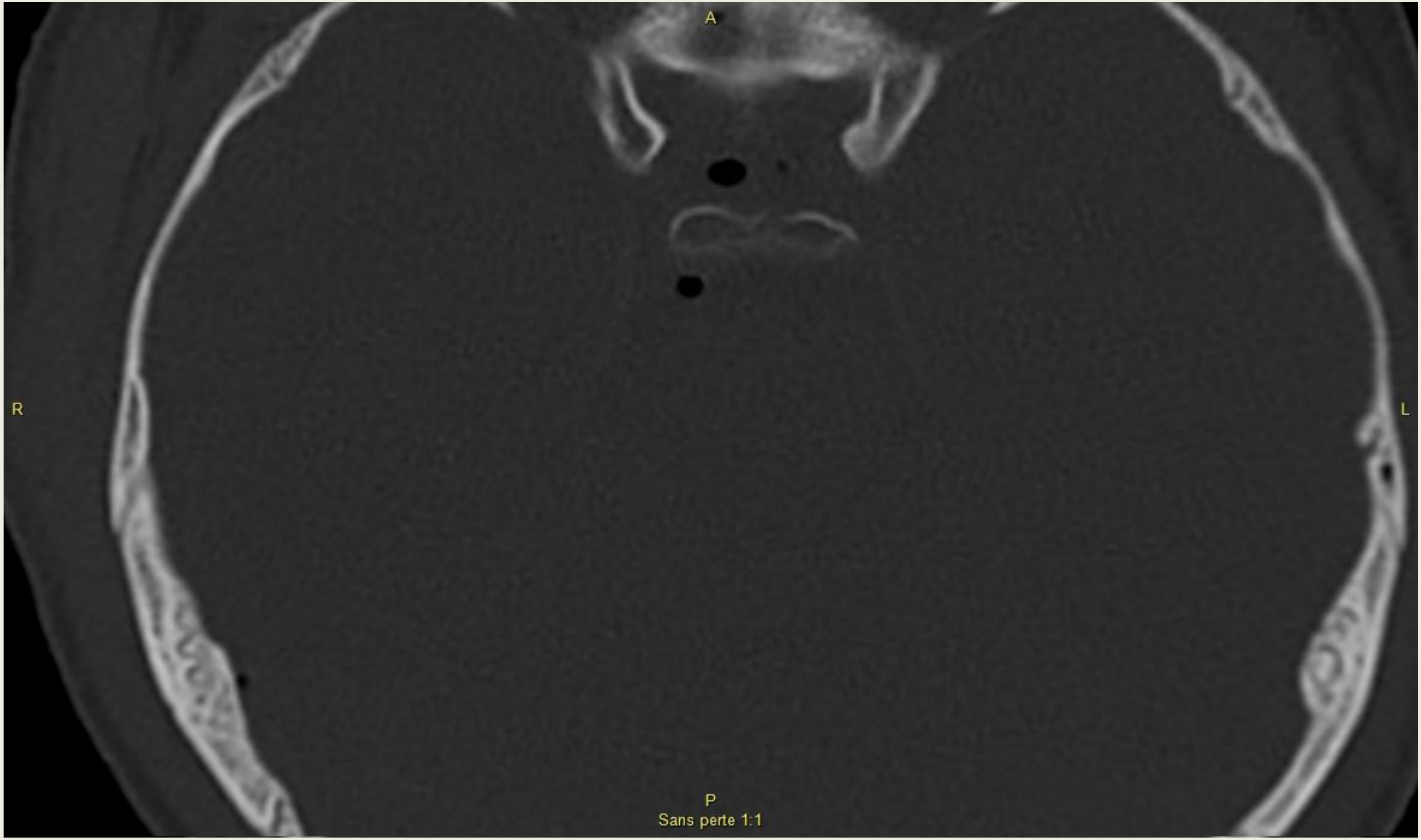
A
R
L
P
Sans perte 1:1

Conclusion du scanner

- Pas de fracture du rocher, mais fracture sphénoïdale

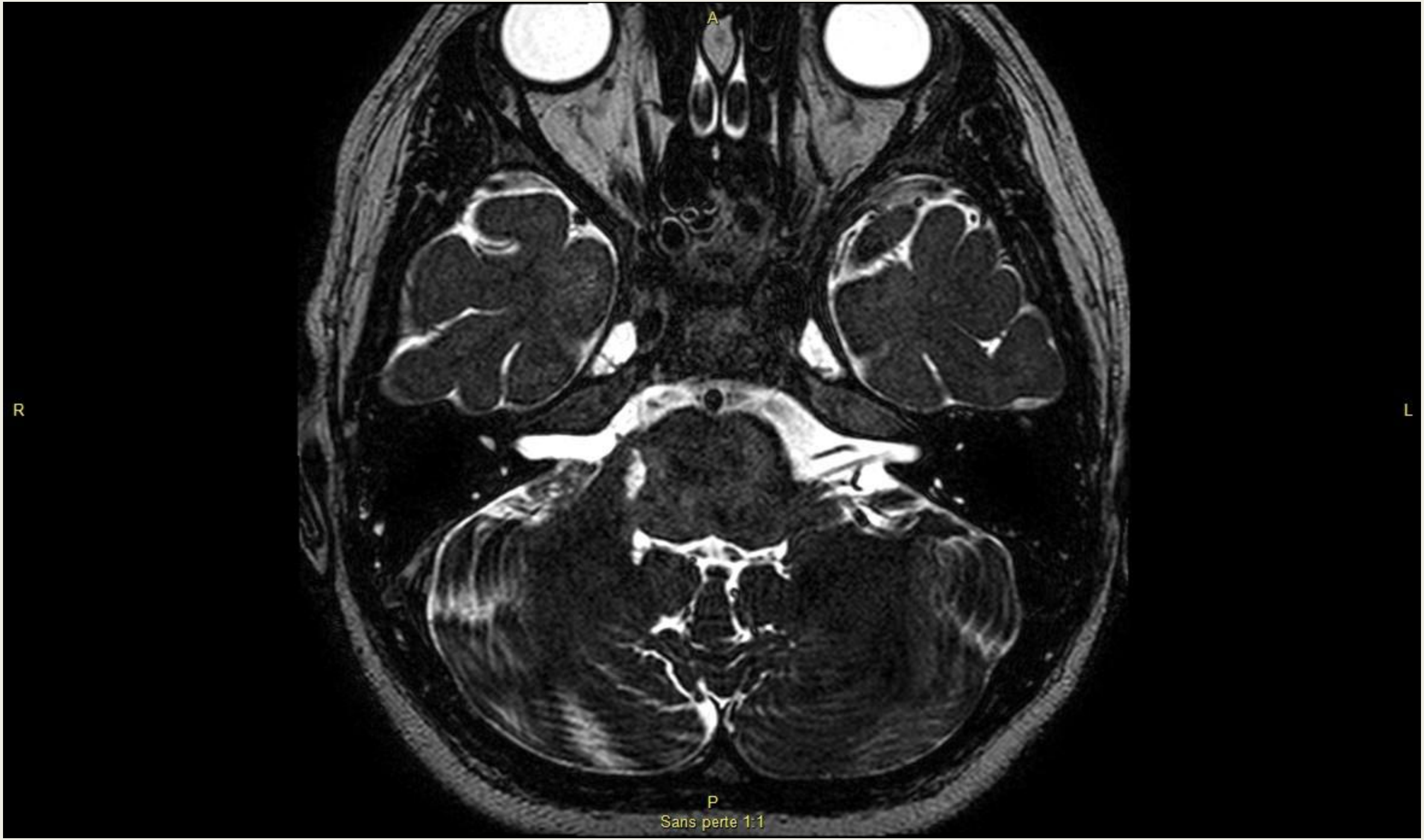
A
R
L
P
Sans perte 1:1

Conclusion de l’IRM

- Désinsertion du nerf au niveau du sillon bulbo-pontique
- Hématome du pédoncule cérébelleux droite

- Décision de traitement (Cortico + soins oculaires) puis surveillance

2 mois

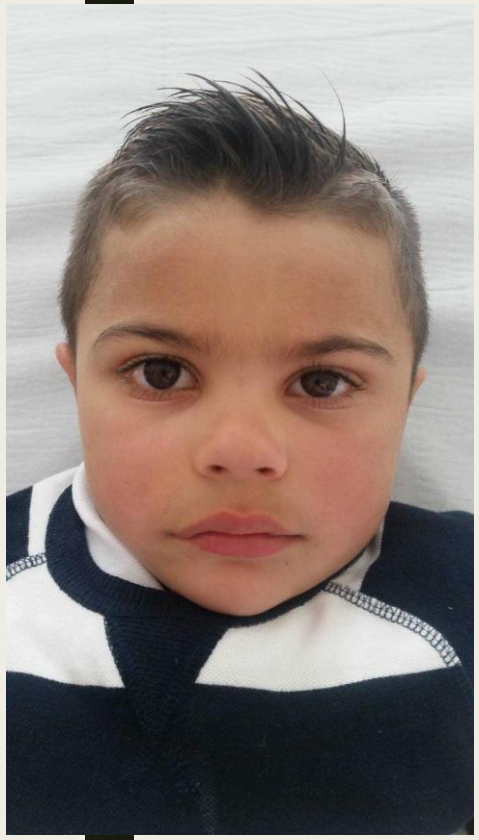
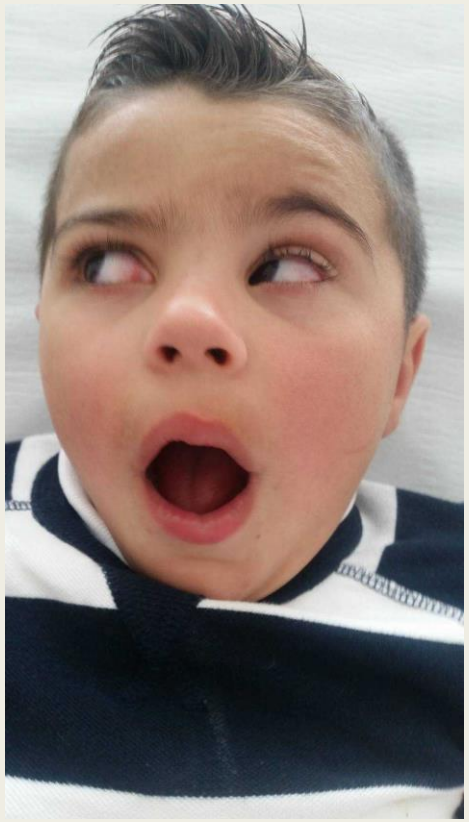
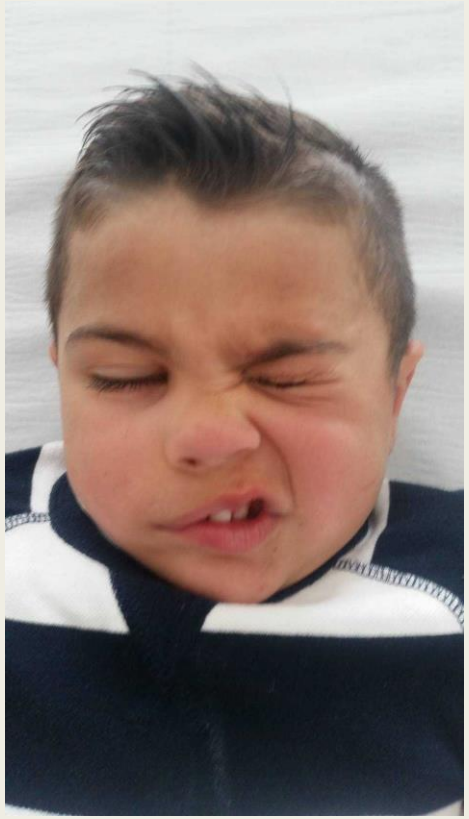
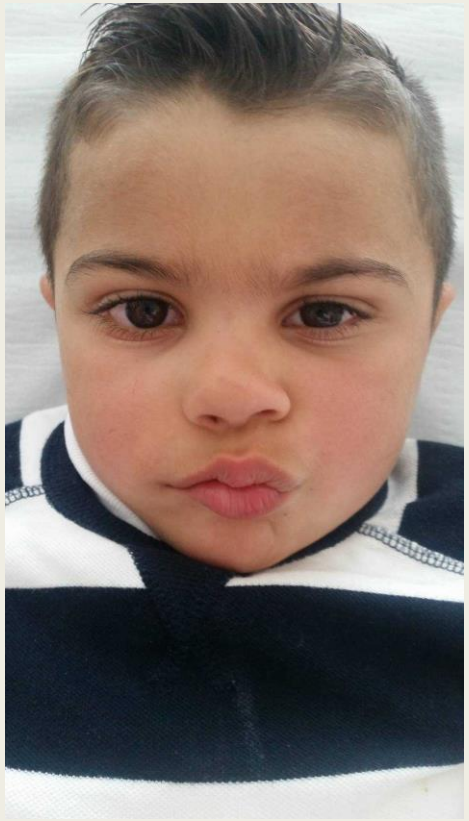
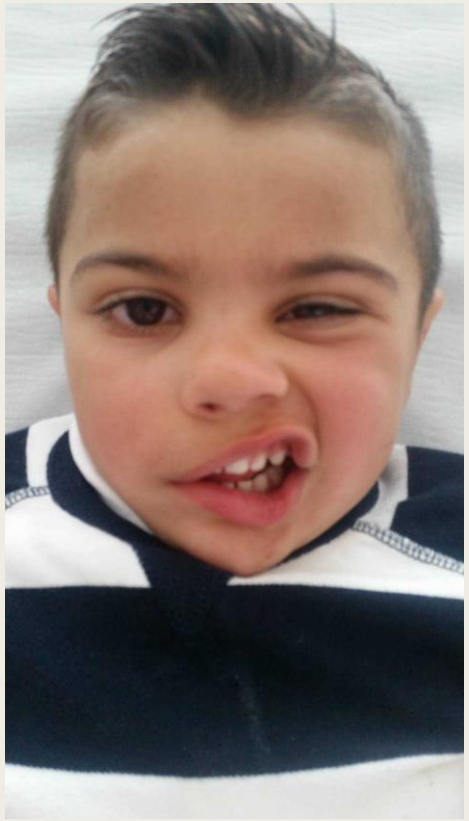

6 mois

1 ans

Take Home Message

- Urgence diagnostique : PF centrale
- PFP : penser otite et parotide
- Examens complémentaires selon les orientations
- Traitement par corticothérapie
- Protection ophtalmo +++